



دانشگاه علوم پزشکی و خدمات بهداشتی درمانی ایران

کتابچه خلاصه مقالات چهارمین کنگره ملی

گزارش های موردی بالینه

کرج - ایران

۲۲-۲۱ دی ماه ۱۴۰۱

January 11-12, 2023



CCR 2023



4th National Congress on Clinical Case Reports

January 11-12, 2023

فهرست مطالب

۴	پوستر کنگره
۵	محورهای کنگره
۶	پیام رئیس کنگره
۷	پیام دبیران علمی کنگره
۸	پیام دبیران اجرایی کنگره
۹	برگزارکنندگان کنگره
۱۰	شورای سیاست‌گذاری کنگره
۱۱	اعضای کمیته علمی کنگره
۱۳	اعضای پنل کنگره
۱۴	اعضای کمیته اجرایی کنگره
۱۵	جدول برنامه
۱۶	جدول مقالات سخنرانی
۲۵	چکیده مقالات سخنرانی
۱۴۰	جدول مقالات پوستر

**4th National
Congress on
Clinical
Case Reports**

**چهارمین کنگره ملی
گزارش های موردی بالینی**

۲۲-۲۱ دی ماه ۱۴۰۱

January 11-12, 2023

Karaj-Iran



Sponsored and Indexed by
CIVILICA
We Respect the Science

همراه با امتیاز بازآموزی

ccr.abzums@gmail.com
<https://rcrdu.abzums.ac.ir>



محل برگزاری
کرج، میدان نبوت، خیابان بوعلی غربی
پردیس دانشکده پزشکی



۰۲۶-۳۴۵۵۲۰۰۱-۳
داخلی ۴۷۷



دبیر خانه
کرج، حصارک، مرکز آموزشی درمانی
شهید رجایی، واحد توسعه تحقیقات بالینی



CCR 2023



4th National Congress on Clinical Case Reports

چهارمین کنگره ملی گزارش‌های موردی بالینی

۲۲-۲۱ دی ماه ۱۴۰۱

January 11-12, 2023

Karaj-Iran



سازمان نظام پزشکی ایران



سازمان نظام پزشکی ایران

بیماری‌های داخلی

بیماری‌های قلب و جراحی قلب

بیماری‌های اطفال

بیماری‌های عفونی

طب اورژانس و مسمومیت

بیماری‌های زنان و مامایی

بیماری‌های روان‌پزشکی

بیماری‌های نورولوژی و نوروسرجری

بیماری‌های ارتوپدی

پوست، گوش و حلق و بینی، چشم

بیماری‌های اورولوژی

دندان پزشکی

پرستاری در تمام محورها

جراحی و بیهوشی

علوم آزمایشگاهی

داروسازی بالینی



محورهای
کنگره

CCR 2023

پیام رئیس کنگره



دکتر شرام صیادی
ریاست دانشگاه

از مهم‌ترین عوامل دستیابی به جامعه‌ای پویا، سالم و فعال، برقراری ارتباط و تبادل اطلاعات در فضای توسعه پژوهش و سلامت است و از این جهت ضروری است که همه محققان علوم پزشکی به اهمیت رشد و توسعه پژوهش‌های مرتبط با سلامت پی ببرند.

با لطف و یاری ایزد منان، دانشگاه علوم پزشکی البرز؛ چهارمین کنگره ملی گزارش‌های موردی بالینی را برگزار می‌کند. برنامه‌های این کنگره به همت اساتید و اعضای هیات علمی، کادر درمانی و پژوهشگران دانشگاه علوم پزشکی البرز تدوین و به نحوی طراحی شده است که علاوه بر ارائه و مرور گزارش‌های موردی نادر و جالب در حوزه‌های مختلف بیماری‌های داخلی و فوق‌داخلی، قلب و جراحی قلب، نورولوژی و نوروسرجری، جراحی، عفونی، طب اورژانس، پزشکی قانونی و مسمومیت، علوم آزمایشگاهی، اورولوژی، ارتوپدی، اطفال و جراحی اطفال، زنان و مامایی، روانپزشکی و پرستاری، امکان مشارکت حداکثری اساتید و دانشجویان کل کشور را در بحث‌ها و تبادل اندیشه فراهم آورد و از حضور همزمان صاحب‌نظران و اساتید برجسته در پنل‌های مختلف استفاده شود.

اینک ضمن قدردانی از تلاش و همت شایسته عوامل برگزاری چهارمین کنگره ملی گزارش‌های موردی بالینی، درود خالصانه خود را به شما عزیزان شرکت‌کننده تقدیم و توفیق‌تان را در دستیابی به اهداف این کنگره و همچنین در جهت اعتلای توسعه سلامت محور، از خداوند منان مسئلت می‌نمایم.

پیام دبیران علمی کنگره



دکتر راضیه لطفی
معاون تحقیقات و فناوری دانشگاه



دکتر شهروز یزدانی
معاون آموزشی دانشگاه

با نام و یاد خدا و استعانت از درگاه بیکرانش، ضمن آرزوی توفیقات روزافزون خدمت تمامی پژوهشگران، اساتید و دانشجویان، از صمیم قلب حضور سبزان را در چهارمین کنگره ملی گزارش‌های موردی بالینی ارج می‌نهمیم.

برنامه کنگره امسال به گونه‌ای طراحی شده است که علاوه بر ارائه و مرور کیس‌های نادر در حوزه‌های مختلف، مشارکت حداکثری اساتید و شرکت کنندگان در بحث‌ها و تبادل اندیشه را در بخش‌های **Case Report** و **Clinical Image** فراهم آورد.

بر همین اساس از میان ۳۶۲ خلاصه مقاله ارسالی به دبیرخانه کنگره، تعداد ۶۰ خلاصه مقاله بصورت سخنرانی و ۲۱۳ خلاصه مقاله بصورت پوستر پذیرفته شد.

اینجانبان به نوبه خود کمال تشکر قدردانی خود را از همراهی و همکاری تمامی گروه‌های آموزشی در جلسات داوری مقالات گزارش‌های موردی بالینی و در روزهای برگزاری کنگره و همچنین کلیه همکاران و دست‌اندرکاران کمیته اجرایی کنگره اعلام می‌نماییم.

در پایان، کمیته علمی و اجرایی چهارمین کنگره ملی، حضور ارزشمند تمامی شرکت کنندگان، مدعوین گرامی از سراسر کشور را مغتنم شمرده و درصدد بهره‌گیری از تجارب و نظرات ارزشمند همه بزرگواران در جهت هرچه بهتر برگزار شدن این کنگره می‌باشد.

پیام دبیران اجرایی کنگره



دکتر بهناز موحدی



دکتر علیرضا دهقان نیری



دکتر محسن اعرابی



دکتر مرتضی نافری



دکتر محمد نوری سپهر

پروردگار مهربان، مدیر و مدبر، خالق صبر و استواری را سپاسگزاریم که موفقیت را در گرو تلاش و نتیجه احسان را جز احسان قرار نداد. با یاری پروردگار متعال و با تلاش و مساعدت چند ماهه جمعی از همکاران دانشگاه علوم پزشکی البرز و همکاران واحد توسعه تحقیقات بالینی مرکز آموزشی درمانی شهید رجایی به عنوان دبیرخانه کنگره، توفیق دیدار و گردهمایی جمع کثیری از اساتید، محققان، دانش پژوهان، دست‌اندرکاران و دانشجویان گروه‌های مختلف علوم پزشکی از سراسر کشور به مناسبت برگزاری چهارمین کنگره ملی گزارش‌های موردی بالینی حاصل گردید. کمیتۀ اجرایی این کنگره امیدوار است که تلاش کلیه دست‌اندرکاران برگزاری کنگره با مساعدت و همکاری تمامی شرکت‌کنندگان این گردهمایی موجب ارتقاء دانش همکاران و ارتقاء سطح کیفی خدمات بهداشتی و درمانی ارائه شده به بیماران در کشور گردیده و موجب همکاری و هماهنگی بهتر و بیشتر بین اساتید، محققان و دانش پژوهان در این زمینه گردد.

دبیرخانه کنگره با افتخار از همه متخصصان، دانشگاهیان و پژوهشگران، مراکز علمی و تحقیقاتی دعوت می‌نماید تا در این رویداد مهم علمی شرکت نموده و با آخرین دستاوردهای علمی و اجرایی خود، بستر دستیابی به اهداف کنگره را فراهم نماید. پیشاپیش از اعضای کمیته علمی و اجرایی کنگره و پژوهشگران برجسته‌ای که دعوت ما را جهت شرکت در این کنگره پذیرفته‌اند و همچنین کلیه دانشجویان پویا و توانمند که در این زمینه تلاش نموده قدردانی و تشکر می‌نماییم.

برگزارکنندگان

👁 واحد توسعه تحقیقات بالینی شهید رجایی

👁 دانشکده پزشکی دانشگاه علوم پزشکی و خدمات بهداشتی درمانی البرز

👁 معاونت آموزشی دانشگاه علوم پزشکی و خدمات بهداشتی درمانی البرز

👁 معاونت تحقیقات و فناوری دانشگاه علوم پزشکی و خدمات بهداشتی درمانی البرز

👁 معاونت فرهنگی و دانشجویی دانشگاه علوم پزشکی و خدمات بهداشتی درمانی البرز

👁 معاونت توسعه مدیریت و منابع دانشگاه علوم پزشکی و خدمات بهداشتی درمانی البرز

👁 دانشکده های تابعه دانشگاه علوم پزشکی و خدمات بهداشتی درمانی البرز

👁 مراکز آموزشی درمانی شهید رجائی، کمالی، شهید مدنی، امام علی (ع)

👁 مرکز تحقیقات قلب و عروق دانشگاه علوم پزشکی و خدمات بهداشتی درمانی البرز

رئیس کنگره: دکتر شهرام صیادی

دبیران علمی کنگره: دکتر شهروز یزدانی، دکتر راضیه لطفی

دبیران اجرایی کنگره: دکتر محمد نوری سپهر، دکتر مرتضی نظری، دکتر محسن اعرابی، دکتر علیرضا دهقان نیری، دکتر بهناز موحدی

مسئول برنامه علمی: دکتر بهروز پور آقا، فاطمه رحیمی، ربابه حق وردی، ربابه جعفری

مسئول سامانه آموزش مداوم: ترانه تهمتنی

طراح و صفحه آرا: سیده هانیه دهقان منشادی

مسئول پشتیبانی: ابوالفضل قندی، مهرداد نصیری

شورای سیاست گذاری کنگره

- ❖ دکتر شهرام صیادی
- ❖ دکتر عبدالرسول صداقت
- ❖ دکتر صلاح الدین دلشاد
- ❖ دکتر محمد نوری سپهر
- ❖ دکتر مرتضی مطهری پور
- ❖ دکتر بهرام بنده یزدانی
- ❖ دکتر شهروز یزدانی
- ❖ دکتر راضیه لطفی
- ❖ دکتر امیرعباس واعظی
- ❖ دکتر مرتضی نظری
- ❖ دکتر محمد پالیزبان
- ❖ دکتر حمید میرشمسی
- ❖ مهندس محمد مهدی عظیم زاده
- ❖ دکتر بهروز پورآقا
- ❖ وحید پولادچنگ
- ❖ دکتر محسن اعرابی

اعضای کمیته علمی (به ترتیب حروف الفبا):

امیر آریا	رحیم بدر فام	لیلا حاج مقصودی
مهناز آریان	علی برادران باقری	عاطفه حاجی آقا بزرگی
سلیمان آذر سینا	رامش برادران باقری	حمید رضا حسنی
منصور آذریان	رامین بزرگمهر	صباح حقی
مریم آقابرداری	هادی بحری	علی احسان حیدری
آرزو آقا کوچک زاده	رقیه برجی	محسن حیدری مکر
فاطمه آقامهدی	مرجان بنازاده	پیمان خادم حسینی
بهمن آقائی	مهران بهرامیان	بهاره خاکی فیروز
سعیده ابراهیمی	غلامرضا بیات	جعفر خانی
محمد مهدی احمدیان عطاری	فاطمه بیات	سمیه خرمیان طوسی
مجتبی احمدی نژاد	هاله پاک	نفیسه خسروی
رضا ارجمند تیموری	بهروز پور آقا	نوید خسروی
موژان اسدی	هادی پور جعفر	اسماعیل دشتیانی
زهرا اسکندری	کیومرث پور رستمی	صلاح الدین دلشاد
سارا اسمعیل زاده	محسن پور یعقوبی	محمد حسین دلشاد
مونا اسمی	رامین تاج بخش	علیرضا دهقان نیری
ارغوان اعتباریان	مرضیه توکل	زهره رحمانی
محسن اعرابی	معراج توکلی	پردیس رحمت پور
لیلا افتخار اردبیلی	علیرضا جشنی مطلق	فاطمه رحیمی
المیرا افشار جعفری	ربابه جعفری	حدیث رستاد
مهناز اکبری کامرانی	محمد جلالی	سمیه رضاییان
اعظم الملوک الساق	علی جمال محمدی	حسین رفیعی منش
سید احمد الهی	مهناز جمعی	اکرم زاکانی
سیامک امیری	کریم جوانمردی	جواد زبرجد باقر پور
سودابه بابایی	معصومه جودکی	احسان زحمتکش
بیتا باده نوش	سواک حاتمیان	شکوفه زمانی
امیر بایرامی کوزه کنان	مرجان حاج فیروز آبادی	محمد زیبایی

اعضای کمیته علمی (به ترتیب حروف الفبا):

عاطفه زندی‌فر	مریم عروجی	زهره محمودی
لیلا ساداتی	پروانه عسگری	سمیه مقدم
محمدامین ستاری	محمد علیزاده	محمد رضا مقصودی
زهره سرچاهی	رضا علیزاده کاشانی	هادی منتظر لطف الهی
محمود رضا سرزعیم	مینا عطایی	بهناز موحدی
یاسر سعید	مریم فدایی دشتی	زهره مهدی‌زاده تورزنی
علی سلطانیان	حوروش فرجی‌دانا	احمد مهدوی
علیرضا سلیمان	فرزانه فیروزه	فاطمه سادات مهدوی
لیدا شجاعی آرانی	سیما فیض اله زاده	محبوبه مهربانی نظنزی
علیرضا شکیب	مصطفی قربانی	گلبرگ مهرپور
سیما شیخ قمی	کوروش کبیر	محمد سجاد میرحسینی
مهرداد شوندی	فاطمه کرمانیان	رضا نبی‌امجد
فاطمه صحتی	فرناز کمالی	آروین نجفی
هاله صدراپی	حسن کمال‌زاده	اسفندیار نجفی توانا
عبدالرسول صداقت	مینا کیافر	مرتضی نظری
پرهام صمیمی سده	راضیه لطفی	امیرحسین نوحی
امید صفری	حسین مالکی	روح انگیز نوروزی‌نیا
شهرام صیادی	معصومه مبارکی	شهاب نوریان
ذبیح‌اله طالشی	رحمان متانی	محمد نوری‌سپهر
علی طاهری‌نیا	یزدان محسن‌زاده	سعید نیکخواه
امیرحسین طیبی	حامد محمدی	امیرعباس واعظی
زهره طیبی	مانا محمدی افراکتی	مریم هاشم نژاد
زهره طیبی میانه	شیما محمدیان	سید علی هاشمی
اعظم ظفربخش	ریحانه محمودیان	مجتبی هدایت یعقوبی
فاطمه ظهریان	عذری محیطی	سینا همایی بروجری
ناهید عباسی خوش‌سیرت	سید مصطفی مرتضوی	شهریز یزدانی
سمیرا عبدالحی	بنفشه مشاک	منصوره یزدخواستی
		سمیه یسلیانی

اعضای پنل کنگره (به ترتیب پنل‌ها):

علی برادران باقری	محمدهدادی بحری	زهرا مهدی زاده
ناهید عباسی خوش سیرت	سیما شیخ قمی	زهرا محمودی
عبدالرسول صداقت	علی طاهری نیا	سیما فیض اله زاده
محمدامین ستاری	محمدرضا مقصودی	زهرا طیبی
محسن حیدری مکرر	حوروش فرجی دانا	پردیس رحمت پور
رامین تاج بخش	لیدا شجاعی آرانی	علی جمال محمدی
امیرعباس واعظی	امید صفری	مریم آقاباری
شکوفه زمانی	کیومرث پوررستمی	زهرا اسکندری
گلبرگ مهرپور	سعید نیکخواه	روح انگیز نوروزی نیا
بهناز موحدی	سید احسان زحمتکش	لیلا ساداتی
مینا کیافر	شهاب نوریان	محمد اسمعیلی آبدر
شهرام صیادی	علیرضا جشنی مطلق	سیامک امیری
علیرضا دهقان نیری	فاطمه آقا مهدی	
شهریز یزدانی	مریم هاشم نژاد	
فاطمه صحتی	مینا عطایی	
محمد جلالی	شیما محمدیان	
سواک حاتمیان	سمیرا عبدالهی	
علیرضا سلیمانی	بهاره خاکی فیروز	
علی احسان حیدری	سمیه خرمیان طوسی	
محمد علیزاده	حمید میرشمسی	
سعیده ابراهیمی	ارغوان اعتباریان	
مجتبی احمدی نژاد	مصطفی مرتضوی	
صلاح الدین دلشاد	عذری محیطی اردکانی	
سلمان آذر سینا	آرزو آقا کوچک زاده	
آروین نجفی	مهناز اکبری کامرانی	
رامین بزرگمهر	راضیه لطفی	
جواد زبرجدی	سارا اسمعیل زاده	

اعضای کمیته اجرایی (به ترتیب حروف الفبا):

سید محسن آثاری	بهروز جواهری	زهرا شیرمحمدی	اکبر میرانی
سارا ارمندپیشه	علی حاتم نژاد	شهرام صیادی	مهرداد نصیری
حسین افشار	علی حاج طالبی	سعید طاهری	مرتضی نظری
پریسا اسماعیل زاده	مهدی حق نظری	امیرحسین طیبی	محمد مهدی نیک سیما
سیما اصغریان	ربابه حق وردی	زهرا عابدی	حمید میرشمسی
محسن اعرابی	هادی خالق پور	محمد مهدی عظیم زاده	محمد مسلمی
سید مصطفی افتخاری	نفیسه خسروی	رقیه عزیززاده	فریده میرلونیا
فرخبد افشاری	فاطمه خضری	مهدی علیشیری	محمد نجفی
هادی اورنگ	محمد صادق دقیقی	سپیده علیمردانی	شوکت نورمحمدی
حمیده ایمانی	سیده هانیه دهقان منشادی	عرفان عمارتی	فرشاد نوروزی
سودابه بابایی	علیرضا دهقان نیری	فرزانه فاطمی	محمد نوری سپهر
معصومه بابایی	زهره رحمانی	رضا فرج زاده	اکبر نیازی
زهرا بختیاری	سارا رحیمی	الهام فلاح	محمد واثقی
بهرام بنده یزدانی	زینب رحیمی	سیما فیض اله زاده	امیرعباس واعظی
فروغ بهوندی	فاطمه رحیمی	سمیه قاسمی	محسن یادگاری
غلامرضا بیات	حدیث رستاد	محمد قاسمی	شهریز یزدانی
علیرضا بیگی	مریم رستمی	علی قربانی	
محمد پالیزبان	علی روزبهانی	فاطمه قنبری	
بهروز پورآقا	نرگس ریاحی	ابوالفضل قندی	
یاسمن پورموسی	شیرین ریاحی	راضیه لطفی	
وحید پولادچنگ	فهیمه ریحانی	امید مجدی نسب	
رضا تاجیک خانی	اکرم زاکانی	رضا محمدی	
ترانه تهمتنی	حسن زمانی	رضوان محمدی	
سیده سحر تقوی	آرش زندی	شهاب الدین مستوفی	
المیرا جعفری افشار	پرهام صمیمی سده	حسام الدین مهرفر	
ربابه جعفری	بهرام سراجی	الهام مولایی	
علی جمال محمدی	نرگس سیفی	بهناز موحدی	
	فاطمه شعبانی	زهرا مهدی زاده	

جدول برنامه

افتتاحیه	۸:۳۰ - ۹:۰۰
پنل نورولوژی، نوروسرجری و روان	۹:۰۰ - ۱۰:۰۲
پنل داخلی و فوق داخلی	۱۰:۰۷ - ۱۱:۰۰
استراحت و پذیرایی	۱۱:۰۰ - ۱۱:۳۰
پنل قلب، جراحی قلب و بیهوشی	۱۱:۳۵ - ۱۲:۴۶
سخنرانی اسپانسر	۱۲:۴۷ - ۱۳:۰۲
نماز و نهار	۱۳:۰۳ - ۱۴:۰۰
پنل عفونی و علوم آزمایشگاهی	۱۴:۰۵ - ۱۵:۰۷
پنل جراحی، ارتوپدی و چشم	۱۵:۱۲ - ۱۶:۰۵
استراحت و پذیرایی	۱۶:۰۶ - ۱۶:۳۵
پنل طب اورژانس و مسمومیت	۱۶:۴۰ - ۱۷:۲۴

روز اول

۱۴۰۱/۱۰/۲۱

روز دوم

۱۴۰۱/۱۰/۲۲

پنل اطفال و جراحی اطفال	۸:۳۰ - ۹:۰۵
پنل زنان	۹:۱۰ - ۹:۴۵
پنل دندانپزشکی	۹:۵۰ - ۱۰:۳۴
پنل مامایی	۱۰:۳۹ - ۱۱:۱۵
استراحت و پذیرایی	۱۱:۱۵ - ۱۱:۴۵
پنل پرستاری	۱۱:۵۰ - ۱۲:۲۵
پنل فوریت‌های پزشکی	۱۲:۳۰ - ۱۲:۴۷
اختتامیه	۱۲:۴۸ - ۱۳:۲۰

مقالات سخنرانی

نویسندگان	عنوان (نورولوژی و نوروسرجری - روانپزشکی)	کد مقاله
علی برادران باقری	Case report: bilateral spinal neurofibromatosis	O-01-01
ناهید عباسی خوش سیرت، سهیل آشوری	گزارش یک مورد بیمار مبتلا به ایدز با تشخیص محتمل PML و درگیری ریوی با کووید	O-01-02
ناهید عباسی خوش سیرت سهیل آشوری - مریم رشیدیان - فاطمه باستان	Cortical Venous Thrombosis, a rare complication of Bacterial meningitis	O-01-03
عاطفه زندی فر، رحیم بدرفام	گزارش موردی افزایش علایم روان پریشی، همراه با کاناتونی و تشنج در یک بیمار مبتلا به کووید-۱۹	O-01-04
فاطمه سادات باطنی، مریم عروجی، پویا حاجیان	امبولی ریوی و ترمبوز ورید عمقی با تظاهرات اضطراب، بیقراری و اکاتیژی در بیمار مبتلا به اختلال دوقطبی - گزارش یک مورد	O-01-05
رحیم بدرفام، عاطفه زندی فر	اختلال شناختی و روان پریشی در بیمار مبتلا به آنسفالیت گیرنده آنتی N-Methyl-D-Aspartate	O-01-06
محمدرضا مقصودی، مرتضی دوست محمدی، فاطمه سادات مهدوی	خانم ۳۵ ساله با شکایت اختلال حس و حرکت در هر دو اندام تحتانی و اختلال اسفنکتری	O-01-07
Elmira Jafari Afshar, Parham Samimisedeh, Nahid Abbasi Khoshsirat	A woman with acute inflammatory encephalitis: A case report	O-01-08
نویسندگان	عنوان (داخلی و فوق داخلی)	کد مقاله
Amirabbas Vaezi Elmira Jafari Afshar, Parham Samimisedeh,	Cyproheptadine-induced Giant cell hepatitis, a case report of a rare adverse event	O-02-01
Amir Aria, Mahnaz Momenzadeh, Somayeh Sadeghi, Shadi Reisizadeh Mobarakeh	Multiple Hydatid Cysts in rare locations treated With Albendazole: A Case Report	O-02-02

مقالات سخنرانی

نویسندگان	عنوان (داخلی و فوق داخلی)	کد مقاله
Amir Aria, Mahnaz Momenzadeh, Somayeh Sadeghi, Shadi Reisizadeh Mobarakeh	New-onset lung sarcoidosis, an adverse event by COVID-19 or a sign of convalescence; a case report	O-02-03
سمیه رضائیان	گزارش یک مورد نادر پلورال افیوژن خونی ماسیو ناشی از سل	O-02-04
رقیه برجی، شهریار عالی نژاد، شایان حاجی زاده	بررسی یک مورد سندرم کوشینگ آدرنال ناگهانی در خانم ۲۲ ساله	O-02-05
موزان اسدی، عرفان بصیرت، شایان مردی	متاستازهای گسترده ی لنفوم سلول B بزرگ منتشر و پاسخ آن به رژیم R-ICE، گزارش یک مورد	O-02-06
محمد اسماعیل اکبری، مهدیه بختیاری رمضانی، مجتبی نوحه‌خوان، عطیه اکبری، فرشته عباسوندی	بررسی روند بهبود بیمار مبتلا به سرطان سینه با روش پلاسما تراپی	O-02-07
نویسندگان	عنوان (قلب و جراحی قلب - بیهوشی)	کد مقاله
رضا عزیزاده کاشانی، سواک حاتمیان، شهاب ایزدی، مهدی زکی خانی، نازنین نوریان	بروز آمبولی هوای وریدی حجیم ناشی از عدم کلامپ لومن کاتتر ورید مرکزی	O-03-01
بنفشه مشاک، روزین فتح اللهی، رعنا آب جار، درین نیکبخت	گزارش یک مورد نادر لارنگواسپاسم قبل از بیهوشی عمومی در جراحی اورژانسی لاپاراتومی حاملگی خارج رحم	O-03-02
فاطمه ظهریان	Origin of right pulmonary artery from the aorta is a congenital malformation usually associated with serious symptoms in the first year of life and characterized by a poor prognosis	O-03-03

مقالات سخنرانی

نویسندگان	عنوان (قلب و جراحی قلب - بیهوشی)	کد مقاله
Shahram Sayyadi, Shahrooz Yazdani	A Rare Finding In A Patient With STEMI	O-03-04
Alireza Dehghannayeri, Mobin Fallah nezhad, Elahe Afshari	A Challenging Case: Acute Coronary Syndrome With Cardiogenic Shock	O-03-05
Fateme Sehati	Challenging Case Of STE	O-03-06
Mahmoudreza Sarzaeim	Complicated TEVAR After Supra Aortic arch debranching : all eggs in one basket	O-03-07
Mohammad Hossein Delshad	Regional Anesthesia in a 40 year-old patient with Fx in proximal of right humerus with EF=15%	O-03-08
نویسندگان	عنوان (عفونی - علوم آزمایشگاهی)	کد مقاله
Mohammad Zibaei, Fatemeh Sadat Mahdavi, Farzaneh Firoozeh, Hamidreza Hasani, Saeed Bahadory	Ocular toxocariasis presenting as blurred vision and visual impairment	O-04-01
مهناز آریان، محمد عباسی تشنیزی، عبدالرحمان علیزاده، امین بجدی، علی تاجیک	خانم جوان با سکنه مغزی و تشخیص اندوکاردیت بروسلایی دریچه مصنوعی	O-04-02
مهناز آریان، مصطفی کمندی، دانیال اسماعیل زاده، محمد شریعتی راد	بیمار جوان با تب و اسهال و درد شکم و پان سیٹوپنی	O-04-03

مقالات سخنرانی

نویسندگان	عنوان (عفونی – علوم آزمایشگاهی)	کد مقاله
Ali Ehsan Heidari Mehran Lak Abbas Bahrami Ali Taherinia	Nosocomial myiasis: Report of two cases during hospitalization in intensive care units (ICUs)	O-04-04
Mohammad Alizade, Azamolmolouk Elsagh, Mana Mohamadi Afrakoti	CMV after COVID 19 in a kidney transplant patient, a case report	O-04-05
محمدرضا مقصودی، فاطمه سادات مهدوی	دختر جوان با تب، درد جنرالیزه و حمله ایسکمی گذرا مکرر	O-04-06
مهرداد شوندی-سها نمازی- نوشین شیرزاد-نعیمه دینی	خانم ۴۲ ساله با عارضه پوستی ناشی از درمان دارویی ضد سل	O-04-07
نویسندگان	عنوان (جراحی – ارتوپدی – چشم)	کد مقاله
صلاح الدین دلشاد	تشخیص و درمان پرولاپس داخلی رکتوم	O-05-01
Leila hajimaghsoudi, Ramesh Omranipour	گزارش یک مورد درماتوفیبروسارکوم پروتوبرانسی پستان	O-05-02
Leila hajimaghsoudi, Negar Mashoori	اسپیر آدنوکارسینوم جدار قفسه سینه	O-05-03

مقالات سخنرانی

نویسندگان	عنوان (جراحی - ارتوپدی - چشم)	کد مقاله
Elahe Sheikhi, Arvin Najafi, Salman Azarsina	External Iliac Artery Thrombosis as a Result of Acetabular Fixation Through the Ilioinguinal Approach	O-05-04
Mohammad Sajjad Mirhoseini, Seyede Sanaz Mirrahimi, Samaneh Doroudian, Omid Kohande	Bilateral asymmetrical hip dislocation after falling from height	O-05-05
Hamidreza Hasani, Sima Sheikhghomi, Reyhane Farjadi kia	Bilateral Very Thick Corneas and Short Stature	O-05-06
نویسندگان	عنوان (طب اورژانسی - مسمومیت)	کد مقاله
Lida Shojaei Arani, Hoorvash Faraji Dana, Akram Sadat Razavizade, Hanie Togholi, Ali Faraji	Watershed Cerebral Infarction in Methadone Overdose in a Teenage	O-06-01
Lida Shojaei Arani, Hoorvash Faraji Dana, Akram Sadat Razavizade, Ali Faraji	Serotonin syndrome in a young adult through single serotonin-modifying agents	O-06-02
نوید خسروی	گزارش یک مورد مسمومیت شدید با پتیدین	O-06-03
محمدرضا مقصودی، فاطمه سادات مهدوی	فلج دوطرفه اندام تحتانی به دنبال مسمومیت با هیدروژن پراکسید	O-06-04

مقالات سخنرانی

نویسندگان	عنوان (طب اورژانسی – مسمومیت)	کد مقاله
فاطمه السادات مهدوی، محمد رضا مقصودی	سکسکه مداوم به عنوان تظاهراتی از مسمومیت با CO	O-06-05
نویسندگان	عنوان (اطفال و نوزادان)	کد مقاله
علیرضا جشنی مطلق، ندا فهمیده نظری	Epidermolysis Bullosa: physical and emotional disease	O-07-01
Fatemeh Aghamahdi, Shahab Noorian	Late diagnosis of a disorder of sex development, A simple but big medical fault. Missing a simple examination, late diagnosis of an adolescent with 5 alpha reductase deficiency	O-07-02
Farnaz Kamali, Mahnaz Jamee	Intestinal Hypomagnesemia in an Iranian Patient with a Novel TRPM6 Mutation	O-07-03
مهناز جمعی، زهرا پورنصیری، زهرا چاوش زاده	گزارش مورد نقص ایمنی توام در کودک ایرانی مبتلا به سندرم کمبود اسفنگوزین فسفات لیاز: تظاهر نادر از بیماری نادر	O-07-04
نویسندگان	عنوان (زنان)	کد مقاله
Maryam Hashemnejad Masoumeh Farahani Leila Molahasani	Successful surgical treatment of a case with complicated Cesarean scar pregnancy	O-08-01
Shima Mohamadian	A pathologically and clinically rare case with uterine neoplasm similar to Ovarian Sex	O-08-02

مقالات سخنرانی

نویسندگان	عنوان (زنان)	کد مقاله
Mina Atayi	How can pregnant women reduce the teratogenicity of air pollution?	O-08-03
اعظم ظفر بخش، محدثه پورپونه، سمیرا رفیعی	Is cesarean section better or vaginal delivery in pregnant woman with Glanzmann's thrombasthenia?	O-08-04
نویسندگان	عنوان (دندانپزشکی)	کد مقاله
Arezoo Aghakouchakzdaeh, Ahmadreza Mirzaei, Reyhane Farjadi kia	A case of Syndromic symptoms with generalized pulp calcification	O-09-01
لیلا افتخار اردبیلی	Dental Complications Following Radiation Therapy in Rhabdomyosarcoma Patient: Report of a rare Case	O-09-02
مصطفی مرتضوی	Bilateral reconstruction of tempromandibular joint with customized prosthesis in a patient with joint ankylosis	O-09-03
عذرا محیطی	گزارش یک مورد کارسینوم سلول سنگفرشی دهان در بیمار جوان بدون ریسک فاکتور	O-09-04
ارغوان اعتباریان	Central Mucoepidermoid Carcinoma of the Mandible: A rare case report and review of the literature	O-09-05

مقالات سخنرانی

نویسندگان	عنوان (مأمایی)	کد مقاله
سمیه مقدم	معرفی یک مورد آبلازی کوتیس (acc) نوزادی	O-10-01
مهناز اکبری کامرانی، منصوره یزدخواستی	خونریزی حجیم قاعدگی در اثر ابتلا به کووید-۱۹: یک گزارش موردی	O-10-01
معصومه مبارکی، زهرا محمدزایی، عاطفه شهلای بر، فیروزه شیخی، محمد دوکالی، زهره میرکازهی	گزارش یک مورد انجام پیوند کبد بعد از زایمان به دنبال پره اکلامپسی و کبد چرب حاملگی	O-10-03
نویسندگان	عنوان (پرستاری)	کد مقاله
پروانه عسگری-بابک کاوند	A case report of heart failure and death following covid19	O-11-01
زهره سرچاهی، رسول لکزیان، علی آذری، امید رضا امین	ایسکمی مزانتریک بدنبال ترومبوز بزرگ پایه‌دار متحرک بطن چپ بدلیل انفارکتوس قلبی	O-11-02
محمد مقصودی مهرانی، محمودرضا سرزعی، فاطمه بیات، ربابه حق وردی، عباس مرادی، نیوشا عظیمی، زهرا مجیدی	گزارش یک مورد انوریسم آئورت نزولی بعد از کوآرکتاسیون آئورت	O-11-03
اکرم زاگانی- ربابه حق وردی- فاطمه رحیمی- مهوش بنی تراب	درگیری مغز با آسپرژیلوس بدنبال COVID19	O-11-04
سودابه بابایی، خدیجه عنایتی، زمان، نادیا شهبازی حسین خانلو، فاطمه رشیدی	کرونا و ادم حاد ریه در مادر باردار	O-11-05

مقالات سخنرانی

نویسندگان	عنوان (فوریت های پزشکی)	کد مقاله
کریم جوانمردی، جعفر خانی، جابر نجفی احمدآباد، عباس داداش زاده، سیامک صیامی	مسمومیت با ارگانو فسفره در اورژانس پیش بیمارستانی: گزارش موردی	O-12-01
جعفر خانی، کریم جوانمردی، جابر نجفی احمد آباد، عباس داداش زاده	فیدل دکامپرشن در ترومای قفسه سینه: یک گزارش موردی در اورژانس پیش بیمارستانی	O-12-02

Case report: Bilateral spinal neurofibromatosis

Authors: Ali Baradaran Bagheri 1, Sepehr Aghajanian 1,2*, Aliasghar Taghi Doulabi 1,2, Mehdi Chavoshi-Nejad1
Somayeh Sorouredin Abadi3

1Department of Neurosurgery, Shahid Madani Hospital, Alborz University of Medical Sciences, Karaj,

Iran, 2Student Research Committee, School of Medicine, Alborz University of Medical Sciences,

Karaj, Iran, 3Department of Internal Medicine, Shahid Madani Hospital, Alborz University of Medical Sciences, Karaj, Iran

Spinal neurofibromatosis (SNF) is a rare form of Neurofibromatosis in which neurofibromas exist bilaterally throughout all spinal roots. Despite previous attempts made to characterize and classify the disease as a separate clinical form of the disease, the low incidence rate of the disease and scarcity of previous reports calls for further studies and reports to elaborate this clinical entity. The patient in this report was a 36-year-old man presenting with lower limb weakness, unsteady gait, and paresthesia. The patient also presented with multiple cutaneous café-au-lait spots, cutaneous neurofibromas, and a large neurocutaneous neurofibroma of right facial nerve. Magnetic resonance imaging (MRI) of spine revealed bilateral spinal neurofibromas across all spinal cord roots. MRI study of head revealed no abnormalities in the brain and optic tract. The patient fulfilled both NIH criteria as well as revised criteria for NF1. Despite total spinal cord involvement, surgical intervention was withheld from the patient due to high propensity of recurrence as seen with previous attempts in removing peripheral neurofibromas, slow progression of symptoms, and lack of significant pain and impairment. SNF is often described as a form of disease with infrequent presentation of classical NF1 symptoms other than spinal tumors. The case presented here however, presented with several cutaneous neurofibromas and café-au-lait spots. Considering the positive outcome of surgical intervention in a few other reports, the decision to surgically intervene should be left to the clinical judgement of the participating surgeon, patient preference and socioeconomic background in a case-by-case manner.

KEYWORDS: spinal neurofibromatosis, nerve sheath tumor, Von Recklinghausen's disease, spinal tumor, neurosurgical oncology, case report

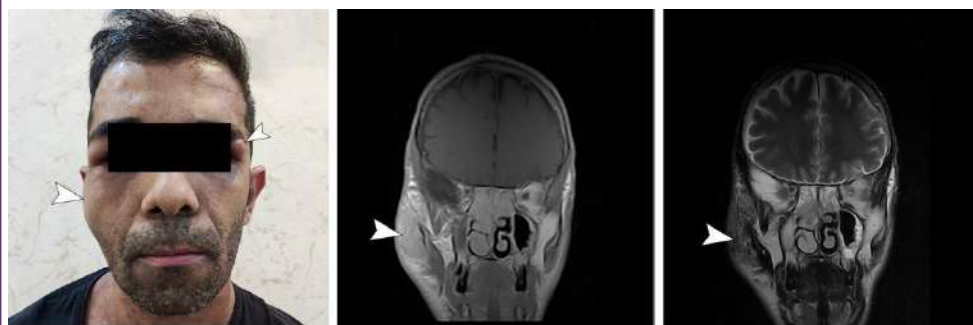

FIGURE 1

General appearance of the patient. (A) Note the presumed neurofibroma of the right facial nerve and the neurofibroma in the left periorbital region. The patient had multiple café-au-lait spots on his abdomen and thorax (not shown). (B) T1 gadolinium-enhanced and (C) T2-weighted MRI sections corresponding to the right-side presumed facial neurofibroma.

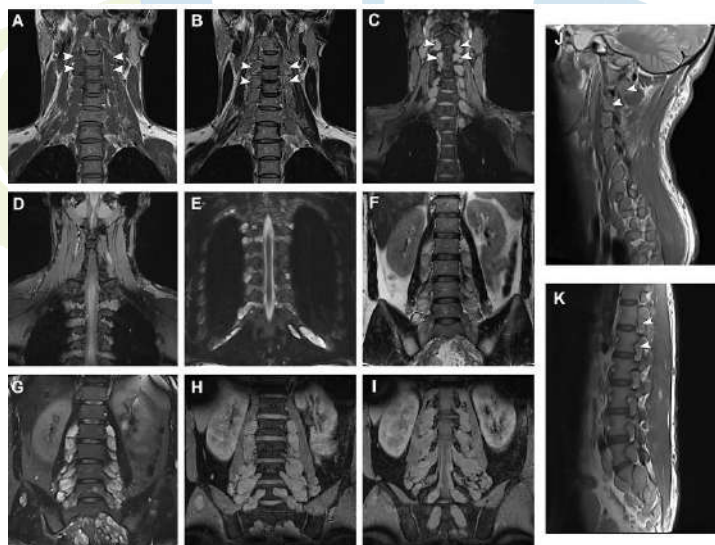


FIGURE 2

Magnetic resonance imaging data of the patient and neurofibromas across all spinal roots. (A,B) T1- and T2-weighted and (C) Multiple Echo Data Image Combination (MEDIC) coronal sections of the cervical spine MRI demonstrating presumed neurofibromas affecting all nerve roots. (D,E) MEDIC and T2 sequence images of thoracic neurofibromas. (F) Fast spin echo and (G) turbo inversion recovery magnitude T2-weighted and (H,I) MEDIC coronal sections of the lumbar vertebrae demonstrating lumbar and sacral neurofibromas. (J,K) Sagittal T1 sequences of the spine demonstrating the proximal extension of the tumors.

گزارش یک مورد بیمار مبتلا به ایدز با تشخیص محتمل PML و درگیری ریوی با کووید

نویسندگان:

ناهید عباسی خوش سیرت - متخصص مغز و اعصاب، واحد توسعه تحقیقات بالینی رجایی، دانشگاه علوم پزشکی البرز، کرج، ایران.

سهیل آشوری - پزشکی، کمیته تحقیقات دانشجویی، دانشکده پزشکی، دانشگاه علوم پزشکی البرز، کرج، ایران

مقدمه:

JC-virus در زمینه‌ی ضعف سیستم ایمنی، سبب بروز لوکودیسτροφی چندکانونی پیشرونده می‌شود. ۵۰ درصد مبتلایان، زمینه‌ی نقص ایمنی اکتسابی و نیمی دیگر سابقه مصرف فرآورده‌های نو ترکیب، اختلالات لنفوپرولیفراتیو و غیره را دارند. مورد معرفی شده، آقای ۳۱ ساله‌ای است که در ندامتگاه دچار همی‌پلژی پیشرونده چپ، دیسفاژی و اختلال هوشیاری می‌گردد. تشخیص‌های افتراقی گوناگونی، مانند: وقایع عروق مغزی، ضایعات فضاگیر و خونریزی درون جمجمه‌ای مطرح بود؛ اما MRI مغز وی، نمایی بسیار محتمل از ضایعات مرتبط با PML را نشان داد و نتیجه تست HIV و COVID او، مثبت اعلام گردید. به بررسی PML و معرفی این مورد پرداخته خواهد شد.

Cortical Venous Thrombosis ,a rare complication of Bacterial meningitis

Authors: Dr. Nahid Abbasi khoshsirat(1), Maryam Rashidian(2), Fatemeh Bastan(3)

(1) Department of Neurology, Rajaei Clinical Research and Development Unit, Shahid Rajaei Hospital, Alborz University of Medical Sciences and Health Services, Karaj, Iran

(2),(3) Student Research Committee, Alborz University of Medical Sciences and Health Services, Karaj, Iran

Introduction: Community-acquired bacterial meningitis is most commonly caused by *Streptococcus pneumoniae* and is associated with high mortality and morbidity rates. Neurological complications, e.g., hydrocephalus, seizures, and stroke occur frequently and are important determinants of outcome. Stroke has been described to occur up to 30% of adults with bacterial meningitis, mainly consisting of cerebral infarctions. An uncommonly reported cerebrovascular complication of bacterial meningitis is cerebral venous thrombosis (CVT).

Case Presentation: This is a case of 15 year old woman who admitted to hospital complaint about severe headache, diplopia and right lower limb paresis. Two weeks prior to this presentation, she had experienced flu symptoms, headache, and 10 days later, she developed diplopia which worsened despite referring to ophthalmologist. At presentation, she was ill and febrile. She had neck stiffness and right 6th nerve palsy without any decrease in level of consciousness. Initial tests included leukocytosis($23.3 \times 1000/\text{mm}^3$), high level of D-dimer(408), C reactive protein(206) and ESR(72 mm/h). Brain CT just showed a mild hydrocephaly. Brain MRI pointed out an acute left parietal cortical restriction while brain MRV was normal suggestive of cortical venous thrombosis (CVT). In lumbar puncture (LP) procedure intracranial pressure (ICP) measured at 45 cm-H₂O, cerebrospinal fluid (CSF) microscopy was not clear, showed increase in WBC count, protein level and a decrease in glucose level. A working diagnosis of meningitis was made. Following a lumbar puncture, she was treated empirically with infusion of acyclovir, Vancomycin and Ceftriaxone pending her CSF virology polymerase chain reaction (PCR) and bacterial culture. The result of PCR which came back negative after three days at which point the Acyclovir was stopped. Fever and 6th nerve palsy improved following a 14-day empirical therapy of bacterial meningitis. In further follow up with brain MRI, left parietal cortical restriction was disappeared. The patient was discharged with Topiramate, Acetazolamide and Rivaroxaban treatment.

Discussion: Cortical venous thrombosis is a distinct subtype of cerebral venous thrombosis, accounts for less than 1% of all cerebral infarctions. Risk factors for CVT include etiologies leading to hypercoagulable states but this case illustrate severe bacterial meningitis developing CVT as a rare etiology.

Keywords: Meningitis, Cortical venous thrombosis, CVT

گزارش موردی افزایش علایم روان پریشی، همراه با کاتاتونی و تشنج در یک بیمار مبتلا به کووید-۱۹

نویسندگان:

عاطفه زندی فر، رشته روانپزشکی، دانشکده پزشکی، دانشگاه علوم پزشکی البرز، کرج، ایران.

رحیم بدر فام، رشته روانپزشکی، دانشکده پزشکی، دانشگاه علوم پزشکی تهران، تهران، ایران.

مقدمه:

از زمان شروع پاندمی COVID-19، گزارش‌های متعددی از تظاهرات عصبی و عصبی در بیماران مبتلا به COVID-19 گزارش شده است. پیچیدگی‌های مرتبط با تظاهرات عصبی-روان پزشکی COVID-19 منجر به تخمین‌هایی از شیوع بالقوه اختلالات مرتبط با هدف درمان و برنامه‌ریزی مراقبت مرتبط با آنها شده است.

هدف: این مطالعه به بررسی نقش کووید-۱۹ در تشدید علایم روان پریشی و ایجاد حملات تشنجی و کاتاتونیا می‌پردازد.

معرفی بیمار:

بیمار مردی ۶۱ ساله با سابقه سال‌ها ابتلا به اختلال اسکیزوفرنی بود و به دلیل تشدید ناگهانی علایم روان پریشی به مرکز روانپزشکی ما مراجعه کرده بود. بیمار توهمات شنوایی داشت به گونه‌ای که می‌شنید مردم به او می‌گفتند همسایه‌هایش خانه‌اش را تصرف می‌کنند. او توهم کپکراس را تجربه کرد و عمیقاً معتقد بود که زنی که همراه او بود، همسر واقعی او نبوده، بلکه صرفاً شبیه همسرش می‌باشد. بیمار هذیان گزند و آسیب داشت و اظهار می‌کرد که دشمنانش برای به دست آوردن اموال او تلاش می‌کنند. وی به دلیل تشدید علایم روان پریشی به صورت توهمات شنوایی و هذیان گزند و آسیب و کپکراس و پرخاشگری شدید در بخش روانپزشکی بستری شد. در زمان بستری، او با ۱۰ میلی گرم هالوپریدول با ۳ میلی گرم بی‌پریدن روزانه تحت درمان قرار گرفت.

طبق شرح حال، بیمار اخیراً هیچ گونه علایم تنفسی و تب نداشته است. او همچنین سابقه هیچ مشکل جسمی دیگری را ذکر نمی‌کرد. شب اول بستری کم کم دچار علایم بی‌حالی و حالت تهوع و تعریق شد. در طی ارزیابی‌های تشخیصی، بیمار به صورت ناگهانی دچار حملات تشنج شد که با تجویز دیازپام کنترل شد. توموگرافی کامپیوتری مغز (CT) اسکن، الکتروانسفالوگرافی (EEG) و پونکسیون کمری نرمال بود. در تست‌های آزمایشگاهی، سدیم ۱۲۰ میلی گرم در لیتر و گلبول‌های سفید خون ۱۵۷۰۰ در میلی‌لیتر بود. سایر تستهای آزمایشگاهی نرمال بود. بیمار به دلیل برخی از علایم غیر معمول مانند بی‌حالی، ضعف و تعریق از نظر COVID-19 تحت مشاوره عفونی و بررسی‌های لازم قرار گرفت (در حالی که علل احتمالی قلبی نیز رد شده بود). نتیجه آزمایش PCR واکنش زنجیره‌ای پلیمرز بلادرنگ بر اساس نمونه‌برداری سواب بینی و حلقی برای کروناویروس جدید ۲۰۱۹ (nCoV-۲۰۱۹) مثبت بود. همچنین سی تی اسکن قفسه سینه دارای درگیری دو طرفه در قاعده هر دو ریه بود.

محور نورولوژی و نوروسرجی و روانپزشکی

چکیده مقالات سخنرانی

در این مدت، داروی آنتی سایکوتیک بیمار قطع شده بود. او سپس با تزریق نرمال سالین و کنترل های لازم برای درمان تدریجی هیپوناترمی تحت درمان قرار گرفت. با این حال، پس از مدتی ارتباط خود را با دیگران قطع کرد و دستان خود را در وضعیت ثابت قرار می داد و در برابر حرکت آنها به حالت عادی مقاومت می کرد. او دقایق ممتدی به یک نقطه خیره می شد، به محرک های محیطی واکنش نشان نمی داد، از مصرف آب یا غذا امتناع می کرد و در نهایت کاملاً بدون کلام شد. در ارزیابی روانپزشکی، با توجه به شرایط بیمار، تشخیص کاتاتونیا داده شد و با لورازپام ۲ میلی گرم ۳ بار در روز تحت درمان قرار گرفت. به تدریج، در عرض ۲۴ ساعت، علائم کاتاتونیک او برطرف شد و بعد از ۳۶ ساعت علائم ضعف وبی حالی وی بهبود یافت و شروع به مصرف آب و غذا کرد. با اصلاح هیپوناترمی، تشنج بیمار عود نکرد. پس از مدتی با کاهش قابل توجه علائم روان پریشی و در شرایط عمومی خوب از بیمارستان مرخص شد. وی در زمان ترخیص با همان داروهای ضد روان پریشی قبلی تحت درمان قرار گرفته بود.

بحث و نتیجه گیری:

بر اساس برخی گزارش ها، کووید-۱۹ ممکن است در برخی از بیماران باعث هیپوناترمی شود که می تواند علت روان پریشی آنها باشد. از سوی دیگر، ممکن است در این افراد هذیان کاپگراس را به دلیل آسیب های سیستم عصبی مرکزی همراه با اثرات هیپوناترمی مشاهده کنیم. ارتباط احتمالی بین COVID-19 و سندرم ترشح نامناسب هورمون ضد ادراری در رابطه با یک سری از بیماران وجود دارد و مکانیسم های احتمالی تشنج ناشی از ادم مغزی در چنین شرایطی محتمل به نظر می رسد. کاتاتونیا در برخی از بیماران مبتلا به COVID-19 گزارش شده است در بیمار ما، علائم اندکی پس از دریافت لورازپام بهبود یافت. نقش COVID-19 در تشکیل کاتاتونیک هنوز نیاز به بررسی دارد، به ویژه از نظر مکانیسم های احتمالی آن. در واقع، همزمان با درمان با لورازپام، ضمن اصلاح هیپوناترمی و کنترل تشنج بیمار، کاتاتونیا نیز کنترل شد. بهبود تدریجی هیپوناترمی با بهبود روان پریشی در بیمار همراه بود و هذیان های بیمار (کاپگراس و گزندوآسیب) به تدریج بهبود یافت.

با توجه به اهمیت موضوع، به نظر می رسد که اثرات COVID-19 بر ایجاد علائمی مانند کاتاتونیا، تشدید روان پریشی زمینه ای و تشنج باید با تمرکز بیشتری مورد توجه قرار گیرد. وقوع همزمان چنین تظاهراتی در ارتباط با هیپوناترمی، به عنوان یکی از اختلالات احتمالی الکترولیتی مرتبط با کووید-۱۹، به شکل تشنج، کپگرا و هذیان های آزار و اذیت، و کاتاتونی، ممکن است در ارزیابی بالینی سایر COVID-19 مشابه در نظر گرفته شود.

کلید واژه ها: کووید-۱۹-سایکوز-تشنج-کاتاتونی

آمبولی ریوی و ترمبوز ورید عمقی با تظاهرات اضطراب، بیقراری و اکاتیژی در بیمار مبتلا به اختلال دوقطبی - گزارش یک مورد

نویسندگان:

فاطمه سادات باطنی . استادیار . هیات علمی گروه روانپزشکی دانشگاه علوم بهزیستی و توانبخشی

مریم عروجی . استادیار . هیات علمی گروه روانپزشکی دانشگاه علوم پزشکی البرز

پویا حاجیان . دستیار روانپزشکی دانشگاه علوم بهزیستی و توانبخشی

مقدمه و هدف:

مرگ و میر ناشی از علل قلبی عروقی، از جمله آمبولی ریه، دومین علت شایع مرگ و میر در بیماران روانپزشکی است. علائم و نشانه هایی که مختص PE هستند عبارتند از تاکی کاردی، تنگی نفس و به ندرت به صورت روان پریشی حاد و سایر علائم و نشانه های غیر اختصاصی ظاهر می شود. بسیاری از روش های درمانی رایج برای اختلالات روانپزشکی خطر ابتلا به انعقاد خون را افزایش می دهند و شرایطی مانند کاتاتونی وجود دارد که با افزایش بروز VTE مرتبط است. PE علت قابل پیشگیری مرگ بیماران روانپزشکی است. بنابراین ما این مورد را برای تاکید بر اهمیت عوارض VTE در بیماران روانپزشکی ارائه می کنیم.

معرفی بیمار:

خانمی ۵۶ ساله به دلیل پرخاشگری، بی قراری از یک هفته قبل همراه برادر به اورژانس مراجعه میکند. او بیش از ۶ بار «با تشخیص طیف دوقطبی» در بیمارستان بستری شده است. بر اساس اطلاعات موجود، تشخیص "اختلال دوقطبی نامشخص و مرتبط" همراه با اکاتیژیا (احتمالاً ناشی از دوکسپین و SSRI) در نظر گرفته شد. دوکسپین، سیتالوپرام و اولانزاپین به تدریج کاهش یافتند. همچنین قرص والپروات سدیم ۲۰۰ میلی گرم QID و قرص پروپرانولول ۲۰ میلی گرم در روز به داروهای وی اضافه شد. پس از دو هفته، بدون پیشرفت در تسکین علائم، تاکی کاردی وجود داشت. بنابراین مشاوره با متخصص داخلی و ارزیابی بیشتر درخواست شد. با سطح بالای D-dimer و اشیاع کم اکسیژن خون، ترومبوآمبولی را در نظر گرفتیم، بیمار به بیمارستان عمومی فرستاده شد، سپس تشخیص VTE تایید شد. در بیمارستان درمان ضدانعقاد برای بیمار انجام شد و بعد ده روز به بیمارستان بازگشت.

بحث و نتیجه گیری:

یکی از مهم ترین علل مرگ و میر در بخش روانپزشکی VTE است. تشخیص VTE در بیماران روانپزشکی دشوار است، بنابراین می تواند خطر مرگ و میر را افزایش دهد. بنابراین لازم است روانپزشکان ارزیابی های ضروری را برای بیماران مشکوک بالینی انجام دهند. ما این مورد را به منظور افزایش آگاهی از عوارض ترومبوآمبولی و هوشیاری در مورد احتمال مسائل جسمی در بیماران روانپزشکی بستری منتشر می کنیم.

کلید واژه ها:

ترومبوآمبولی وریدی، آمبولی ریوی، اختلال دوقطبی، بی قراری، مرگ و میر، بخش روانپزشکی

اختلال شناختی و روان پریشی در بیمار مبتلا به آنسفالیت گیرنده آنتی N-Methyl-D-Aspartate (NMDA)

نویسندگان:

رحیم بدر فام، رشته روانپزشکی، دانشکده پزشکی، دانشگاه علوم پزشکی تهران، تهران، ایران

عاطفه زندی فر، رشته روانپزشکی، دانشکده پزشکی، دانشگاه علوم پزشکی البرز، کرج، ایران

مقدمه: گیرنده N-Methyl-D-Aspartate (NMDAR) یک کانال یونی دارای دروازه گلوتامات است که با عملکرد طبیعی مغز مرتبط است. گیرنده N-Methyl-D-Aspartate نقش مهمی در کنترل و تنظیم شناخت و رفتار دارد. عوامل مسدودکننده NMDAR ممکن است تظاهراتی مانند روان پریشی ایجاد کنند. در سال های اخیر، نقش آنتی بادی های ضد NMDAR در ایجاد علائم روانپزشکی مورد تاکید قرار گرفته است. ویژگی هایی مانند روان پریشی، تشنج، حرکات غیرطبیعی، کما و دیس اوتونومی از تظاهرات این اختلال هستند. به طوری که تا دو سوم این بیماران ابتدا به مراکز روانپزشکی مراجعه می کنند. در این مطالعه ضمن ارائه یک مورد بالینی با تظاهرات اولیه روانپزشکی، به لزوم توجه به تشخیص های عصبی نادر در حضور بیماران با تظاهرات شایع روانپزشکی اشاره می کنیم.

هدف: در این مطالعه ضمن ارائه یک مورد بالینی با تظاهرات اولیه روانپزشکی، بر لزوم توجه به تشخیص های عصبی مانند آنسفالیت آنتی N-Methyl-D-Aspartate (NMDAR) گیرنده در زمان بروز این علائم رایج تاکید شد.

معرفی بیمار: بیمار دختر نوجوان ۱۴ ساله ای بود که به صورت ناگهانی دچار علائم سایکوتیک مانند هذیان گزند و آسیب نسبت به اطرافیان شده بود و اظهار می کرد مادر و همسایگان قصد نابود کردن و آسیب رساندن به وی را دارند و آنها را دشمن خود می دانست. وی هنگام صحبت گهگاه به صورت بی ربط گویی صحبت می کرد. در مدت کوتاهی ارتباط وی با دیگران کاهش یافت. بهداشت فردی را رعایت نمی کرد. چند روز بعد در پی تهاجم فیزیکی و شکستن شیشه ها به بخش اطفال یک بیمارستان جنرال منتقل شد. او در بیمارستان نیز به دلیل شدت پرخاشگری و عدم کنترل های با دارو آرام بخش تحت مشاوره روانپزشکی قرار گرفت. همچنین در طول بستری مشاوره های مختلفی از جمله مغز و اعصاب، عفونی، داخلی جهت بیمار انجام شد و پس از ارائه خدمات تخصصی و بررسی و آزمایشات مختلف، سایر متخصصین وی را ترخیص و درخواست مشاوره مجدد روانپزشکی کردند. با توجه به اینکه تظاهرات روانپزشکی بیمار با شرایط بالینی وی قابل توجه نبود، بیمار برای بررسی بیشتر مسائل نولوژی درخواست بررسی بیشتر از نپط مسایل فوق شد. در طی ارزیابی تشخیصی روانپزشکی و نورولوژی، در حین دریافت مقداری دوز از هالوپریدول ب پیریدین تزریقی در طول یک هفته در اورژانس در زمان ارزیابی اولیه، تب (دمای بدن او ۳۹ درجه سانتیگراد افزایش یافت) و دچار بی حسی شد. بیمار در طول ارزیابی دچار سفتی عضلانی شد. در آن زمان در آزمایشات آزمایشگاهی CPK برابر با ۴۰۰۰ U/L بود. همچنین برای یافتن منبع احتمالی عفونت به عنوان عامل تب، اسمیر خون محیطی، آزمایش ادرار، کشت خون و ادرار و رادیوگرافی قفسه سینه انجام شد که تمامی نتایج منفی بود. با توجه به علائم فوق بیمار، ابتدا به سندرم بدخیم نورولپتیک (NMS) تشخیص داده شد. پس از آن، استفاده از داروهای روانپزشی وی

چکیده مقالات سخنرانی

محور نورولوژی و نوروسرجی و روانپزشکی

قطع شد و بیمار با بروموکرپتین (۲.۵ میلی گرم دو بار در روز تا هفت روز) و سایر اقدامات مراقبتی حمایتی بالینی برای درمان NMS تحت درمان قرار گرفت. متعاقباً پس از بهبودی اولیه، مجدداً بیمار تب ۴۰ درجه را تجربه کرد و از نظر مشکلات عفونی مورد ارزیابی تشخیصی قرار گرفت. در آزمایشات معمول ESR, CBC, CRP BUN, کراتینین، Cr و الکترولیت ها طبیعی بودند. علاوه بر درمان علامتی برای کنترل تب، بیمار با آنتی بیوتیک های ایمی پنم ۵۰۰ میلی گرم / IV دو بار در روز به همراه وائیکومایسین ۷۵۰ میلی گرم / IV دو بار در روز تحت درمان قرار گرفت. ارزیابی های تشخیصی مرتبط از جمله اسمیر خون محیطی، آنالیز ادرار، کشت خون و ادرار، اشعه ایکس قفسه سینه و پونکسیون کمر منفی بود. در حالی که هیچ پاسخ بالینی به درمان آنتی بیوتیکی وجود نداشت. به دلیل عدم پاسخگویی به هر گونه درمان آنتی بیوتیکی با مدت زمان و دوز کافی، این درمان توسط متخصص عفونی قطع شد.

PCR ویروس هرپس سیمپلکس (HSV) در CSF منفی گزارش شد. علاوه بر این، MRI مغز با کنتراست طبیعی گزارش شد. آزمایشات مربوط به اختلالات واسکولیت مانند لوپوس اریتماتوز سیستمیک (SLE) نیز نرمال بود. سایر آزمایش های عفونت های مزمن مانند سل، بروسلاز و نوروسیفلیس (آزمایش های PPD, Wright, Coombs Wright و VDRL) طبیعی گزارش شد. از نظر مسائل مربوط به انسفالوپاتی های اتوایمیون پانل های Caspr2, NMDA, Amphyphysin, Ma2, VC2, Ri, Hu, Yo, و گیرنده AMPA برای بیمار درخواست شد. طی کنترل وضعیت بالینی بیمار، پاسخ پنل های درخواستی مربوط به بیمار تهیه شد که نتایج مثبتی را از نظر آنتی بادی های ضد NMDAR در خون گزارش کردند. بر این اساس و با توجه به عدم پاسخ بالینی بیمار به درمان های آنتی بیوتیکی و سایر اقدامات مراقبتی و عوارض دارویی ناشی از داروهای ضد روان پریشی بدون بهبود خاصی در وضعیت روانی بیمار، تشخیص اولیه انسفالیت اتوایمیون برای بیمار انجام شد. با توجه به آنتی NMDAR مثبت، بیمار تحت درمان با کورتیکواستروئید قرار گرفت. درمان با تزریق وریدی روزانه ۱۰۰۰ میلی گرم متیل پردنیزولون به مدت ۵ روز آغاز شد و سپس با پردنیزولون خوراکی ۵۰ میلی گرم در روز ادامه یافت و به تدریج کاهش یافت و طی یک دوره یک ماهه قطع شد. با این حال، در این بین، علائم رفتاری و بی قراری بیمار با استفاده از والپروات سدیم با دوز روزانه ۵۰۰ میلی گرم و دوز پایین اولانزاپین با دوز یک چهارم تا نصف قرص ۵ میلی گرم در روز کنترل شد. همچنین، معاینات بالینی منظم و تست های آزمایشگاهی مرتبط به طور منظم برای ارزیابی خطر احتمالی عود NMS انجام شد. بررسی تومور برای ترانوم و سایر تومورها منفی بود. بر اساس تجربیات به دست آمده تا کنون، مدیریت درمان انسفالیت Anti-NMDAR نیازمند اقدامات چند رشته ای است که بخش مهمی از آن درمان تعدیل کننده ایمنی است. از سوی دیگر، کنترل اختلال رفتاری، روان پریشی و کاتاتونیا نیازمند اقدامات روانپزشکی کوتاه مدت و بلندمدت است. بیمار ما، ۹ ماه پس از بیماری، همچنان خستگی گاه به گاه و برخی نقایص شناختی (مانند برخی نقایص در توجه و عملکرد اجرایی) داشت. با این حال، مشکلات رفتاری و سایر نقایص شناختی و علایم سایکوتیک بهبود قابل توجهی را نشان دادند.

بحث و نتیجه گیری: وجود همپوشانی بین تظاهرات روانپزشکی و عصبی از یک سو و پاسخ به درمان های تنظیم کننده ایمنی در درمان این اختلال، لزوم توجه به این بیماری و در نظر گرفتن امکان آن در موارد مشکوک بالینی را مورد تأکید قرار می دهد. توجه به پیامدهای عصب روانشناختی درازمدت این بیماری از جمله اختلالات شناختی و ناکارآمدی های اجرایی به ویژه در دوران بروز در دوران کودکی و نوجوانی ضروری به نظر می رسد.

کلید واژه ها: انسفالیت Anti-NMDAR، روان پریشی، اختلال شناختی

خانم ۳۵ ساله با شکایت اختلال حس و حرکت در هر دو اندام تحتانی و اختلال

اسفنجگری

نویسندگان: محمد رضا مقصودی*: متخصص طب اورژانس، واحد توسعه تحقیقات بالینی راجایی، مرکز آموزشی درمانی شهید راجایی، دانشگاه علوم پزشکی البرز، کرج، ایران

مرتضی دوست محمدی: دانشجوی پزشکی، کمیته تحقیقات دانشجویی، دانشگاه علوم پزشکی البرز، کرج، ایران

فاطمه سادات مهدوی: پزشک عمومی، دانشگاه علوم پزشکی البرز، کرج، ایران

مقدمه: اختلال حس و حرکت (به صورت پاراپارزی) همراه با وجود سطح حسی، تشخیص افتراقی های مهمی داشته که برخی از آن ها مثل توده های فشارنده نخاع مثل آبسه یا هماتوم اپی دورال اورژانس جراحی می باشند.

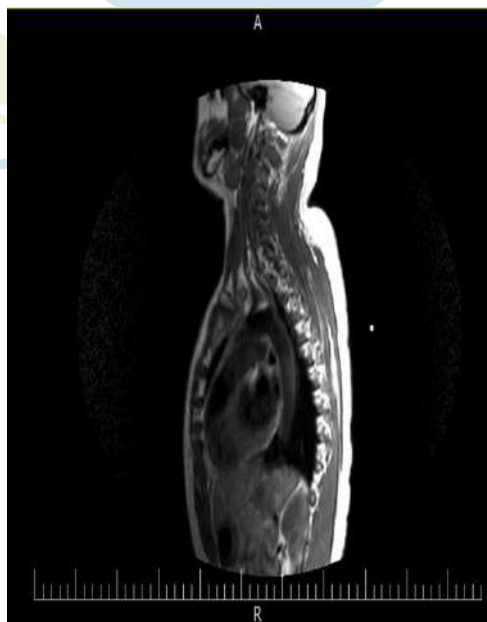
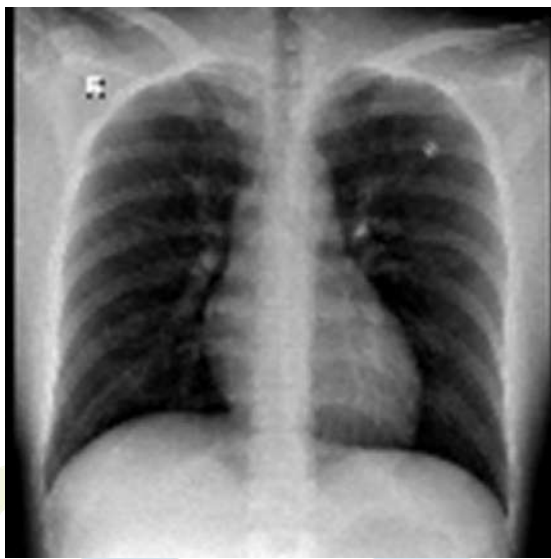هدف: تشخیص زودهنگام اختلالاتی مانند هماتوم اپی دورال برای انجام جراحی اورژانسی ضروری می باشد.

معرفی بیمار: بیمار خانم ۳۵ ساله با شکایت اختلال حس و حرکت در هر دو اندام تحتانی و اختلال اسفنجگری از روز گذشته مراجعه کرده بود. بیمار سابقه کرامپ عضلانی در ناحیه اینتراسکپولار را می دهد که با ماساژ دادن، دردش بدتر شده است. این درد عضلانی حتی با ضددردهای خوراکی و موضعی، کمپرس گرم نیز بهبودی نداشته است. به جز آنمی، هیچ بیماری زمینه ای نداشته است. علائم حیاتی در بدو ورود عبارتند از: $BP=125/85 \text{ mmHg}$, $PR=50$, $RR=18$, $T=36.5$. در معاینات نورولوژیک، GCS برابر ۱۵، هر دو اندام تحتانی پلژیک بوده اما اندام های فوقانی نرمال بودند. همچنین سطح حسی از ناحیه نپل وجود داشت. رفلکس پوستی شکمی وجود نداشت و رفلکس پلنتار نرمال بود. مابقی معاینات بدن نرمال بودند و یافته پاتولوژیکی وجود نداشت. در تشخیص افتراقی، بیماری های مغزی چون هیدروسفالی حاد، ترمبوز سینوس ساژیتال فوقانی، هماتوم اپی دورال و ... و بیماری های نخاعی مثل میلیت عرضی، ناهنجاری های عروقی، AVM، ضایعات فشاری و ... قرار دارند. در تست های آزمایشگاهی، یافته های غیرطبیعی عبارتند از: هموگلوبین برابر ۱۱،۴، در UA، پروتئین ۲+، WBC برابر ۴-۵ و RBC برابر ۱-۲ و باکتری Few. برای بیمار نوار قلب گرفته شد که بجز برادی کاردی یافته ای وجود نداشت. برای بیمار CXR درخواست که در ناحیه مدیاستین فوقانی توده ای مشاهده می شد. با CT اسکن نیز وجود این توده در مجاورت ستون فقرات تایید شد. همچنین MRI از نخاع گردنی و توراسیک انجام شد که توده ای اکسترا دورال اکسترا مدولاری ای در سطح T4 و T5 مشاهده شد که نخاع را تحت فشار قرار داده بود. بیمار با شک به آبسه یا هماتوم اپی دورال آماده انتقال اورژانسی به اتاق عمل می شود و برای بیمار gr ۲ متیل پردنیزولون به شکل IV و به صورت stat تجویز شد. پس از عمل جراحی، تشخیص نهایی هماتوم اپی دورال توراسیک متعاقب AVM نخاعی شد. بیمار ۵ روز بعد بدون هیچ گونه FND جدیدی مرخص شد.

بحث و نتیجه گیری: هماتوم اپی دورال متعاقب اختلالات انعقادی، بی حسی اپی دورال یا AVM ایجاد می شود. الگوی نقص نورولوژیک آن مشابه آبسه اپی دورال یا میلیت عرضی بوده. تشخیص و درمان زودهنگام این اختلالات ضروری می باشد. جهت تشخیص باید از MRI، CT و میلوگرام استفاده کرد. درمان این عارضه جراحی است.

کلید واژه ها: پاراپارزی - هماتوم اپی دورال - میلیت عرضی

چکیده مقالات سخنرانی محور نورولوژی و نوروسرجری و روانپزشکی



A woman with acute inflammatory encephalitis: A case report

Authors: Elmira Jafari Afshar¹MD, Parham Samimisedeh MD¹, Nahid Abbasi Khoshsirat MD^{2*}

*Dr.Abbasi contributed as corresponded author.

¹Cardiovascular Research Center, Alborz University of Medical Sciences, Karaj, Iran

²department of neurology, clinical research development unit of shahid Rajaei hospital, Alborz University of Medical Sciences, Karaj, Iran

Background: NAIM (non-vasculitis autoimmune inflammatory meningoencephalitis) is an autoimmune encephalitis that often presents as treatable Dementia. This disease usually affects young women and has an acute or subacute course, which manifests as distinct cognitive and behavioral disorders. NAIM is more common in patients with Sjogren's syndrome, systemic lupus erythematosus (SLE), and Hashimoto's disease. These patients usually have no remarkable family history and may have a normal EEG. High levels of inflammatory factors are one of the NAIMs features, and the definitive diagnosis is usually made by biopsy.

Case Presentation: We report a case of a 23-year-old woman who presented with a decreased level and content of consciousness, inability to communicate, irrelevant speech, and also, she couldn't perform personal care since a few weeks earlier. The only notable thing in her lab test was high levels of ESR and CRP. The brain magnetic resonance imaging (MRI) revealed a lesion in the left frontal lobe. All evaluations for infections, autoimmune diseases, and malignancies were unremarkable. She was treated with a pulse of corticosteroid 1gr daily for five days and plasmapheresis. The improvement of the patient's clinical symptoms after plasmapheresis was dramatic.

Conclusion: The patient's diagnosis was NAIM disease based on the clinical symptoms, physical examination, high ESR and CRP levels, the lesion identified on the brain MRI and the dramatic response to the plasmapheresis.

Keywords: non-vasculitis autoimmune inflammatory meningoencephalitis, Dementia

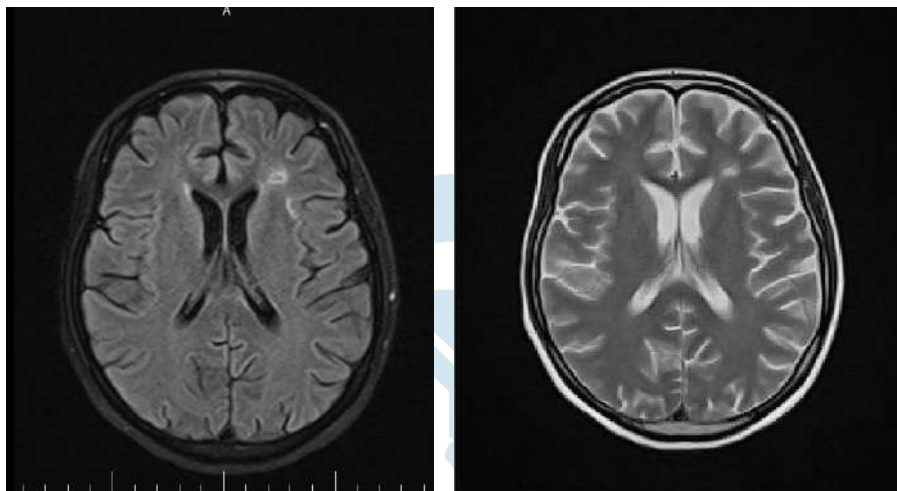


Fig 1: Brain MRI revealed hyper signal lesion in the left front-temporal lobe.

Cyproheptadine-induced Giant cell hepatitis, a case report of a rare adverse event

Authors: Elmira Jafari Afshar¹, Parham Samimisedeh, Amirabbas Vaezi^{2*}

* Dr.Vaezi contributed as corresponded author.

¹Cardiovascular Research Center, Alborz University of Medical Sciences, Karaj, Iran

Clinical Research Development Unit, Shahid Rajaei, Educational & Medical Center, Alborz University of Medical Sciences, Karaj, Iran.

Background: Giant-cell hepatitis (GCH) is a liver disease characterized histopathologically by multinucleated giant-cell hepatocytes. It can happen due to autoimmune disease, leukemia, toxins, and several drugs. Cyproheptadine is a first-generation antihistamine used to treat hypersensitivity reactions and appetite stimulation, among others.

Case presentation: We present a case of a 60-year-old woman who was referred to our hospital with acute jaundice and elevation of liver enzymes test. She didn't have symptoms like fever, nausea, vomiting, weakness, GI bleeding, urticaria, and night sweating. Her vital signs were normal, and the only notable thing in her physical examination was the icterus sclera and skin. There were no signs of cirrhosis, she had an unremarkable past medical history and family history, she had never used alcohol in her life, viral markers and autoimmune tests were negative and the only drug she used recently was cyproheptadine for four days duration, one week before the onset of her condition, the ultrasonography and MRCP were normal. Chronic lobular hepatitis with giant cell transformation of hepatocytes indicates giant cell hepatitis was reported in her liver biopsy. She received hydrocortisone for three days. Her jaundice gradually disappeared, and her liver enzymes reduced dramatically. She was doing well after six months of follow-up.

Conclusion: This case report presents a case of acute giant cell hepatitis due to a possible drug adverse event. We have excluded viral hepatitis, autoimmune diseases, and metabolic diseases as common causes of giant-cell hepatitis. So the most probable cause of her condition is an idiosyncratic reaction due to the consumption of cyproheptadine. Several drugs can induce giant cell hepatitis, but to the best of our knowledge, this is the first case report which describes giant cell hepatitis following cyproheptadine consumption.

Keywords: Cyproheptadine, Giant cell hepatitis, Drug reactions

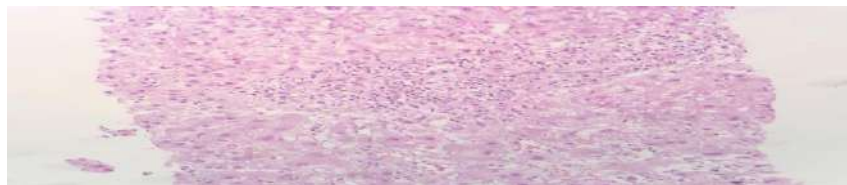


Fig.1: The liver biopsy Specimen indicates lobular inflammation and indicates giant cell hepatitis.

Multiple Hydatid Cysts in rare locations treated With Albendazole: A Case Report

Authors: 1.Amir Aria*

Department of Internal Medicine, Alzahra Hospital, Isfahan University of Medical Sciences, Isfahan, Iran

2.Mahnaz Momenzadeh

Department of Clinical Pharmacy And Pharmacy Practice, Isfahan University of Medical Sciences, Isfahan, Iran.

3.Somayeh Sadeghi

Department of Internal Medicine, Alzahra Hospital, Isfahan University of Medical Sciences, Isfahan, Iran

4.Shadi Reisizadeh Mobarakeh

Department of Internal Medicine, Alzahra Hospital, Isfahan University of Medical Sciences, Isfahan, Iran

Background: The hydatid cyst is a zoonosis caused by adult or larval stages of tapeworms of the genus *Echinococcus granulosus*.

For *Echinococcus granulosus*, the main host is the dog, and sheep are the usual intermediate hosts. Humans are accidentally infected by ingestion of food contaminated with eggs shed by dogs or foxes. The liver and lungs are the most common organs that hydatid disease encounters. Involvement of the kidney is not usual and accompanies the other organ involvements, mostly. Cardiac involvement with hydatid disease is also very rare.

Purpose: Considering that myocardial involvement by hydatid cyst occurs very rarely, we decided to present this rare case as a case report.

Case presentation: We report the case of a 33 years old man with no prior history admitted because of a chest pain. Echocardiography had shown suspected round cyst in the myocardium. More diagnostic management had demonstrated cystic lesion in the pancreas, both kidney, liver and adrenal. There were also multiple cystic lesions in both lungs. He refused surgery and was taken medical therapy.

Conclusion: Hydatidosis is a zoonosis infection disease caused by the species of the *Echinococcus granulosus*. The ratio of multiple hydatid cysts is reported about of 60%, and

چکیده مقالات سخنرانی محور داخلی و فوق داخلی

disseminated hydatidosis is mentioned significantly higher ,as the early diagnosis. The most frequent infected organ in humans is the liver 65% and lungs 25% and just 0.5-2% of cases includes the heart.

Hydatidosis do not have a particular symptom. When the cysts reach a large size, they cause mass effect to the involvement organ

In spite of the other encountered organs where patients frequently appear asymptomatic, almost all cases with cardiac hydatid cyst develop some symptoms. When it becomes symptomatic, the presentations include anaphylaxis; manifestations of low cardiac output or nonspecific chest pain.

The main treatment approach for cardiac hydatid disease in patients, whether symptomatic or asymptomatic should be the surgery pathway, since the cysts bear high risk of a spontaneous rupture.

Keywords: Hydatid cyst, Chest pain, Cystic lesion

New-onset lung sarcoidosis, an adverse event by COVID-19 or a sign of convalescence; a case report

Authors: 1.Amir Aria*

Department of Internal Medicine, Alzahra Hospital, Isfahan University of Medical Sciences, Isfahan, Iran

Amir.aria1992@gmail.com

2.Mahnaz Momenzadeh

Department of Clinical Pharmacy And Pharmacy Practice, Isfahan University of Medical Sciences, Isfahan, Iran.

3.Somayeh Sadeghi

Department of Internal Medicine, Alzahra Hospital, Isfahan University of Medical Sciences, Isfahan, Iran

4.Shadi Reisizadeh Mobarakeh

Department of Internal Medicine, Alzahra Hospital, Isfahan University of Medical Sciences, Isfahan, Iran

Introduction: Most of the studies in the literature have focused on the management of COVID-19 in the patients suffering from sarcoidosis.

Purpose: The current report aims to present a COVID-19 induced sarcoidosis

Case presentation: A previously healthy 47-years-old female referred with the chief complaints, including atypical chest pain, dry cough and dyspnea on exertion within a month after COVID-19 infection. Accordingly, a chest computed tomography was performed that revealed multiple conglomerated lymphadenopathies in the thoracic inlet, mediastinum and both hilums. A core-needle biopsy from the nodes was taken that revealed small granulomas composed of epithelioid cells with scattered Lanhans giant cells and lymphocytes. Sarcoidosis diagnosis was proposed and confirmed by negative purified protein derivative (PPD) test. Corticosteroid was initiated and tapered within 6 months when the symptoms were healed and no pathology was notified in the follow-up imaging.

Conclusion: In conclusion, sarcoidosis may be a secondary response of the body to COVID-19 infection and a sign of disease convalescence. Early response to the treatments reinforces this hypothesis; however further investigations are required.

Keywords: Sarcoidosis, Covid-19, Granuloma, Dyspnea, Lymphadenopathy

چکیده مقالات سخنرانی محور داخلی و فوق داخلی

گزارش یک مورد نادر پلورال افیوژن خونی ماسیو ناشی از سل

نویسندگان:

سمیه رضاییان - فوق تخصص بیماری های ریه، دانشکده پزشکی، دانشگاه علوم پزشکی البرز، کرج، ایران

مقدمه:

افیوژن اگزوداتیو پلور با ارجحیت سلول های لنفوسیتی در افراد سیگاری تشخیص افتراقی های متعدد دارد که بیشترین احتمال آن بدخیمی ها هستند . از طرفی در بررسی علل پلورال افیوژن اگزوداتیو در مناطق اندمیک بیماری سل از جمله کشور ما ایران، این بیماری در صدر تشخیص افتراقی ها قرار دارد . سل را مقلد بزرگ مینامند . از آن رو که تظاهرات فراوان دارد و از طرفی علایم بیماریهای متعددی را تقلید میکند . در بین این علایم پلورال افیوژن خونی از علایم ناشایع این بیماری است که در مقالات موردی کمتر از ۶ مورد گزارش شده است . در این مقاله یک مورد پلورال افیوژن خونی با حجم massive hemorrhagic pleural effusion ناشی از بیماری سل را گزارش میکنیم .

معرفی بیمار :

آقای ۵۹ ساله سیگاری ۸۰ p/year با تنگی نفس mmrc3 از ۵ روز قبل و سرفه های بدون خلط مراجعه به اورژانس داشت . از درد قفسه سینه در همی توراکس راست و درد سینه پلوریتیک در همان سمت شکایت داشت . در گرافی بیمار پلورال افیوژن تا ۳/۲ همی توراکس راست مشهود بود . بیمار تحت توراسنتز قرار گرفت . مایع پلور ظاهر خونی داشت و آنالیز آن اگزوداتیو با ارجحیت لنفوسیت بود. جهت بیمار با توجه به حجم مایع لوله سینه ای تعبیه شد . در چهار روز آینده هر روز ۱۲۰۰ سی سی مایع کاملاً خونی خارج شد . نسبت هماتوکریت مایع پلور به خون اندازه گیری شد و هموتوراکس رد شد . بیمار تحت برونکوسکوپی جهت رد توده های اینترابرونکیال قرار گرفت که نکته ای نداشت . نتیجه اسمیر مستقیم و کشت نمونه مایع لاواژبرونش از نظر باسیل سل مثبت شد . سیتولوژی مایع پلور منفی ADA مایع پلور مثبت شد . بیمار تحت درمان استاندارد سل قرار گرفت و پلورال افیوژن بیمار کمتر شد و به مرور از بین رفت . در فالوآپ ۶ ماهه و ۱۲ و ۱۸ ماهه مشکلی نداشت . و بهبودی کامل داشت .

بحث و نتیجه گیری :

افیوژن خونی با حجم زیاد massive hemorrhagic pleural effusion از تظاهرات بسیار نادر سل میباشد که در مقالات سه مورد گزارش شده است . با توجه به نادر بودن این عارضه و اندمیک بودن کشور ما از نظر سل لازمست همزمان کانسر و سل در این بیماران مورد بررسی قرار بگیرد و صرف خونی بودن مایع پلور ، پزشک را از احتمال سل دور نکند .

واژه های کلیدی : hemorrhagic pleural effusion , tuberculosis pleural effusion

بررسی یک مورد کوشینگ آدرنال ناکهانی در خانم ۲۲ ساله

نویسندگان:

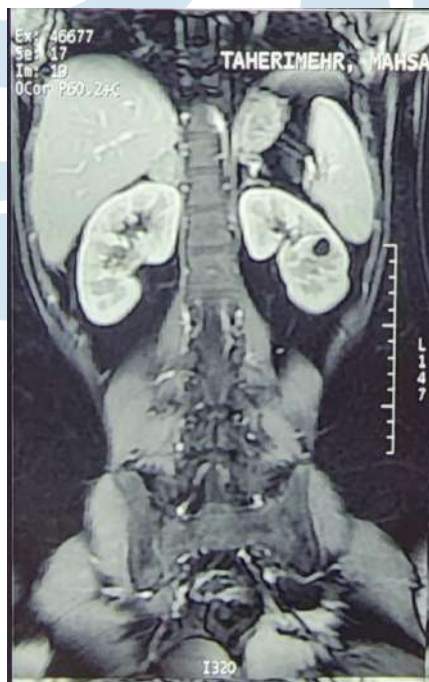
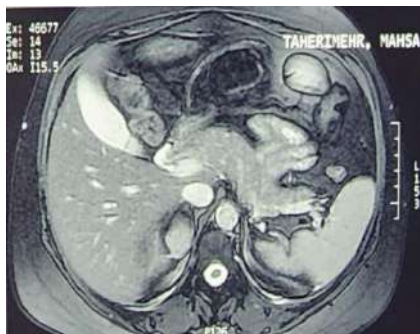
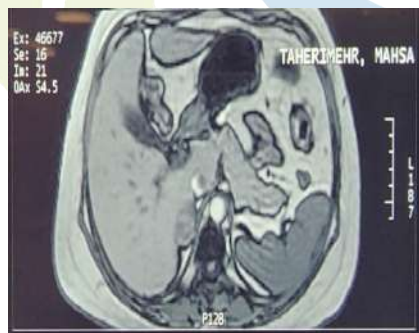دکتر رقیه برجی - فوق تخصص غدد، دانشگاه علوم پزشکی البرز، کرج، ایران

شهریار عالی نژاد - دستیار داخلی، کمیته تحقیقات دانشجویی، علوم پزشکی البرز، کرج، ایران

شایان حاجی زاده (*) - دانشجوی پزشکی، کمیته تحقیقات دانشجویی، علوم پزشکی البرز، کرج، ایران

چکیده مقاله:

سندرم کوشینگ عموماً بیماری نادری تلقی میشود، بروز این سندرم یک تا دو مورد در هر صد هزار نفر جمعیت در سال است که نشان دهنده مجموعه ای از علائم بالینی است که به علت مواجهه درازمدت با مقادیر زیاد گلوکوکورتیکوئیدها به علل مختلف ایجاد می شود. مورد معرفی شده خانم ۲۲ ساله ای است که با وجود فعالیت ورزشی به طور ناگهانی دچار کوشینگ آدرنال شده بود و با علائم اختلالات منس به صورت آمنوره، هیپوسوتیسم پیشرونده، میوپاتی، افزایش وزن، ریزش مو و یبوست مراجعه کرده بود. در این مقاله به معرفی کامل و سابقه این مورد کوشینگ پرداخته خواهد شد.



چکیده مقالات سخنرانی محور داخلی و فوق داخلی

متاستاز های گسترده ی لنفوم سلول B بزرگ منتشر و پاسخ آن به رژیم R-ICE، گزارش یک مورد

نویسندگان:

دکتر موژان اسدی* فوق تخصصی خون و سرطان بالین، واحد توسعه تحقیقات بالینی رجایی، دانشگاه علوم پزشکی البرز، کرج، ایران

عرفان بصیرت (پزشکی، کمیته تحقیقات دانشجویی، دانشکده پزشکی، دانشگاه علوم پزشکی البرز، کرج، ایران)

شایان مردی (پزشکی، کمیته تحقیقات دانشجویی، دانشکده پزشکی، دانشگاه علوم پزشکی اراک، اراک، ایران)

مقدمه:

لنفوم سلول B بزرگ منتشر (DLBCL) شایع ترین نوع لنفوم غیر هوچکین (NHL) در سراسر جهان بوده و حدود ۲۲ درصد از موارد تازه تشخیص داده شده NHL سلول B را تشکیل می دهد. این بیماری، لنفومی بسیار تهاجمی بوده که بر لنفوسیت های B تأثیر گذاشته و عوارض بسیاری بر جای می گذارد. بروز DLBCL با افزایش سن افزایش یافته به طوری که اکثر بیماران در هنگام تشخیص بالای ۶۰ سال سن دارند. این لنفوم می تواند به صورت داخل یا خارج گرهی همانند دستگاه گوارش، بیضه ها، تیروئید، پوست، پستان، استخوان، مغز و یا اساساً تمام اعضای بدن ایجاد شده و به صورت موضعی یا سیستمیک گسترش یابد.

هدف:

هدف از این گزارش بررسی تظاهراتی بسیار تهاجمی از یکی از شایع ترین انواع لنفوم و بررسی کارایی قابل توجه رژیم R-ICE در مقابل رژیم درمانی R-CHOP می باشد.

معرفی بیمار:

خانمی ۳۹ ساله بدون سابقه ی هرگونه بیماری با شکایت بزرگی و تورم غده لنفاوی اینگوئینال چپ از سه ماه قبل به صورت سرپایی به درمانگاه انکولوژی مراجعه کرده بود. در معاینه و شرح حال، بیمار دچار تب low grade، کاهش وزن حدود ۱۴ کیلوگرم در سه ماه اخیر شده بود اما سابقه ی تعریق شبانه را ذکر نمی کرد. پس از بررسی های اولیه و نمونه برداری اکسیژنال، بر اساس یافته های پاتولوژیک و IHC، تشخیص DLBCL مسجل شد. در Staging و بررسی میزان تهاجم و متاستاز تومور به کمک PET-CT scan.

چکیده مقالات سخنرانی محور داخلی و فوق داخلی

درگیری گسترده در اندام های مختلف اعم از غدد لنفاوی متعدد لگنی، مדיاستن قدامی و اینگوینال چپ با گسترش به لابیای مازور، ضایعات متعدد پستان ها، لوب های کبدی، زیرجلد گلوئال فوقانی چپ، مغز استخوان و استخوان (C7، T4، T5، L2، L4)، هر دو ساکروم، استخوان ایلپاک دوطرف، استابولوم دوطرف، سر فمور دوطرف، استخوان ایسکیوم سمت چپ، فمور پروگزیمال دوطرف، سر هومروس دوطرف، پروگزیمال هومروس سمت چپ، سر استرنال کلاویکل در سمت چپ، دنده چهارم، هفتم و دهم، منوبریوم استرنوم و اسکاپولا راست)، ندول های غدد فوق کلیوی و ریوی و توده سرویکس، افزایش متابولیسم موضعی در ژژنوم و افزایش ضخامت انحنای بزرگ معده قابل مشاهده بود. بیمار تحت ۳ دوره شیمی درمانی با رژیم R-CHOP قرار گرفت که متاسفانه در حین دریافت این رژیم با پیشرفت بیماری مواجه شده و خط دوم درمان با رژیم R-ICE جایگزین شد. پس از دریافت ۹ دوره R-ICE، جهت بررسی پاسخ به درمان، مجدد PET-CT scan درخواست شده و پاسخ چشمگیری به درمان مشاهده گردید. با این وجود متاسفانه بیمار حدود ۳ ماه پس از اتمام شیمی درمانی، با تابلوی سردرد و استفراغ شدید مقاوم به درمان به اورژانس مراجعه نموده و با تشخیص افزایش ICP بستری می شود. با وجود اقدامات اورژانسی، دو روز بعد بیمار پس از افت هوشیاری (GCS = 3) فوت شدند.

بحث و نتیجه گیری:

متاستاز در DLBCL نادر نیست اما گسترش وسیع تومور در سرتاسر بدن که در این کیس مشاهده شد قابل توجه است. مطالعات گزارش موردی مختلفی به متاستاز های مختلف این لنفوم از جمله متاستاز پوستی یا استخوانی اشاره کرده اند. اما تعداد بسیار گسترده این متاستاز ها در این کیس، سن پایین بیمار در حین ابتلا و پاسخ چشمگیر آن به درمان R-ICE تا کنون گزارش نشده است. تجربه ی بالینی این کیس نشان داد که این احتمال وجود دارد که استفاده از رژیم R-ICE در خط اول درمانی DLBCL تهاجمی ممکن است نتایج بسیار بهتری نسبت به شروع درمان با R-CHOP داشته باشد.

کلید واژه ها :

لنفوم سلول B بزرگ منتشر ، متاستاز های گسترده، رژیم شیمی درمانی R-ICE، رژیم شیمی درمانی R-CHOP

چکیده مقالات سخنرانی محور قلب و جراحی قلب و بیهوشی

بروز آمبولی هوای وریدی حجیم ناشی از عدم کلامپ لومن کاتتر ورید مرکزی

نویسندگان :

*دکتر رضا علیزاده کاشانی - فوق تخصص مراقبتهای ویژه، عضو هیأت علمی دانشگاه علوم پزشکی البرز، واحد توسعه تحقیقات بالینی، مرکز آموزشی درمانی شهید مدنی، دانشگاه علوم پزشکی البرز، کرج، ایران

دکتر سواک حاتمیان - فوق تخصص مراقبتهای ویژه، عضو هیأت علمی دانشگاه علوم پزشکی البرز، واحد توسعه تحقیقات بالینی، مرکز آموزشی درمانی شهید مدنی، دانشگاه علوم پزشکی البرز، کرج، ایران

دکتر شهاب ایزدی - متخصص رادیولوژی، واحد توسعه تحقیقات بالینی، مرکز آموزشی درمانی شهید مدنی، دانشگاه علوم پزشکی البرز، کرج، ایران

دکتر مهدی زکی خانی - دستیار تخصصی رشته بیهوشی، واحد توسعه تحقیقات بالینی، مرکز آموزشی درمانی شهید مدنی، دانشگاه علوم پزشکی البرز، کرج، ایران

نازنین نوریان - کارشناس پرستاری، واحد توسعه تحقیقات بالینی، مرکز آموزشی درمانی شهید مدنی، دانشگاه علوم پزشکی البرز، کرج، ایران

مقدمه:

آمبولی هوا سندرم نادری است و اغلب بصورت یاتروژنیک و ناشی از مداخلات درمانی و پروسیجرهای جراحی رخ می دهد و می تواند همراه با عواقب وخیمی باشد. یکی از ریسک فاکتورهای بروز آمبولی هوا، کارگزاری کاتتر ورید مرکزی (CVC) میباشد. ما شرح میدهیم یک نمونه از بروز آمبولی هوا در زمان جابجایی بیمار در پوزیشن نشسته در حالیکه تصادفاً یکی از لاین های کاتتر عروق مرکزی بصورت مناسبی بسته نشده بود. در سی تی اسکن ریه بیمار فوق، شواهدی از آمبولی هوای حجیم در مسیر کاتتر در ورید سابکلاین چپ، دهلیز راست، بطن راست، شریان پولمونری، آیورت و شریان کرونری راست مشاهده گردید. با مراقبت صحیح و انجام دقیق تکنیکهای جراحی آمبولی هوا تا حدود زیادی قابل پیشگیری میباشد. لذا مقاله فوق از نظر پیشگیری، تشخیص و درمان به موقع آمبولی هوا حایز اهمیت میباشد.

هدف:

تمامی پرسنل درمان میبایست نسبت به نحوه کارگزاری، نگهداری و خروج کاتتر ورید مرکزی آموزشهای لازم را ببینند. مقاله فوق از نظر پیشگیری، تشخیص و درمان به موقع آمبولی هوا حایز اهمیت میباشد

معرفی بیمار :

خانم ۸۴ ساله با تشخیص اولیه هموراژی ساب آراکنوئید و کانتیوژن ریوی ناشی از تصادف اتوموبیل در بخش مراقبتهای ویژه بستری گردید. پس از ۳۶ روز و در زمانیکه شرایط بالینی بیمار رو به بهبود بود و در حالیکه یک کاتتر ورید مرکزی ساب کلاروین چپ از چندین روز قبل جهت بیمار کار گذاشته شده بود، بیمار در پوزیشن نشسته با ویلچر جهت انجام سی تی اسکن ریوی از ICU به واحد CT SCAN منتقل گردید. پس از انجام سی تی ریوی و در بدو ورود بیمار به ICU، بیمار دچار کاهش سطح هشیاری ناگهانی شده و نبضهای محیطی لمس نميگردد. در مونیتورینگ اولیه ضربان قلب ابتدایی حدود ۵۰/min بود که به سرعت افت کرده و در کمتر از ۱ دقیقه به حدود ۳۰/min رسید در مونیتورینگ QRS ها پهن و تغییرات ST و T مشاهده شد. به دنبال بروز برادی کاردی، افت اکسیژناسیون تا $O_2sat = 50\%$ و افت فشار خون در حد $SBP: 50-60$

چکیده مقالات سخنرانی

محور قلب و جراحی قلب و بیهوشی

mmHg مشاهده گردید. بیمار سریعاً اینتوبه شد و ۱ میلیگرم اپنیفرین تجویز شد که تأثیر چندانی بر ضربان قلب و فشارخون بیمار نداشت. به دنبال آن مایع درمانی شروع شد و سپس ۱ میلیگرم اپنیفرین مجدداً تجویز شد که بصورت موقت باعث افزایش ضربان قلب گردید ولی مجدداً بیمار برادی کارد گردید. با توجه به برادی کاردی و افت فشار خون مقاوم جهت بیمار انفوزیون دوپامین با دوز (۱۰ mic/kg/min) شروع شد. جهت بیمار ABG، ECG، و چک تروپونین و مشاوره قلب اورژانس درخواست شد. در ECG انجام شده موج QRS پهن با ST interwall elevation در لیدهای v1, v2, v3 مشاهده گردید. در آنالیز گازهای خون شریانی مقادیر زیر مشاهده گردید:

PH:7.28, PCO2:43 mmHg, PO2:36 mmHg, HCO3:20 mEq/L

جواب تروپونین منفی گزارش گردید. در اکوکاردیوگرافی ترانس توراسیک بجز کاهش کانتراکشن قلبی هیچ یافته پاتولوژیک دیگری یافت نشد. لیکن در سی تی اسکن ریه انجام شده آمبولی هوای حجیم در مسیر کاتتر در ورید سابکلاین چپ، دهلیز راست، بطن راست، شریان پولمونری، آیورت و شریان کرونری راست مشاهده گردید. به دنبال آن در طی بررسی بیشتر مشخص گردید که یکی از لومن های کاتترورید مرکزی (CVC) در طی جابجایی بیمار به درستی بسته نبوده است و منجر به ورود هوا از مسیر CVC به جریان خون وریدی گردیده. با توجه به تشخیص آمبولی هوا به سرعت جهت بیمار یک کاتتر CVC از طریق ورید اینترنال ژوگولر راست کار گذاشته شد با هدف جایگذاری نوک کاتتر در دهلیز راست. سپس بیمار در پوزیشن لترال چپ و ترندلنبرگ قرار گرفت و جهت آسپیراسیون هوا اقدام شد. در نتیجه شروع انفوزیون دوپامین و آسپیراسیون هوا ظرف چند دقیقه علائم همودینامیک پایدار شده به نحوی که HR=75/MIN و BP=110/60 و O2sat=90% مشاهده گردید. در ECG یک ساعت بعد QRS باریک شده و ST Interwall elevation در لید V1 مشاهده گردید. طی روز بعد بیمار بطور کامل از وازوپرسور جدا شد و اکستوبه گردید و در نهایت پس از حدود ۳ هفته با حال عمومی خوب از بیمارستان ترخیص گردید.

بحث و نتیجه گیری:

ترم آمبولی هوا شامل شرایط مختلفی ناشی از ورود هوا به جریان خون وریدی ناشی از وجود اختلاف فشار بین اتمسفر و جریان خون وریدی میباشد. تشکیل آمبولی هوا وریدی نیازمند یک منبع هوا، وجود ارتباط بین منبع هوا و جریان خون و وجود گردادیان فشاری جهت ورود هوا به سیستم وریدی میباشد. در صورتیکه هوا از مسیری وارد جریان خون وریدی شود، حرکت کرده و وارد دهلیز و بطن راست و شریانهای پولمونری میگردد. میزان کشندگی پدیده آمبولی هوا با حجم هوای وارد شده متناسب میباشد. کارگزاری CVC یک پروسیجر شایع درمانی در بیماران بستری در ICU میباشد، و میتواند همراه با عوارضی مانند عفونت و ترمبوزیس میباشد. ورود هوا به جریان خون وریدی از طریق CVC پدیده ای نادر ولی بالقوه کشنده میباشد. ورود هوا از طریق CVC اغلب در زمان کارگزاری یا خارج نمودن کاتتر و یا خروج اتفاقی کاتتر رخ میدهد. یک اختلاف فشار معادل ۵ mmHg میتواند باعث ورود هوا با سرعت ۱۰۰ ml/s از طریق یک کاتتر ۱۴ Gage گردد و همین برای ایجاد آمبولی هوای کشنده کافی میباشد. بخصوص در پوزیشن نشسته و در حین دم خودبخودی در بیماران هاپتولومیک کاهش فشار ورید مرکزی (CVP) باعث ایجاد اختلاف فشار واضح با اتمسفر میگردد. تشخیص آمبولی هوا در ابتدا بر اساس شک بالینی میباشد. با استفاده از سونوی ترانس ازوفازیتال (TEE) مشاهده حبابهای هوای غوطه ور در جریان خون میسر میباشد. لیکن جهت تشخیص نهایی و ارزیابی شدت آمبولی هوا استفاده از سی تی اسکن ریه توصیه میگردد. اولین قدم در درمان آمبولی هوا جلوگیری از ورود هوای بیشتر با

چکیده مقالات سخنرانی

محور قلب و جراحی قلب و بیهوشی

انسداد مسیر ورود هوا میباشد. بیمار میبایست در پوزیشن ترندلنبرگ و لترال چپ قرار بگیرد تا از ورود بیشتر هوا در مسیر خروجی بطن چپ جلوگیری شود، ضمناً در مواردی آسپیراسیون هوا از بطن راست در این پوزیشن امکانپذیر میباشد. اکسیژن ۱۰۰ درصد تجویز میگردد تا هوا سریعتر در جریان خون حل گردد. پس از پایدار شدن شرایط همودینامیک، اکسیژن هایپرباریک (HBOT) برای کاهش سایز آمبولی هوا و کاهش عوارض بعدی تجویز میگردد پیشگیری از بروز آمبولی هوا بسیار پر اهمیت میباشد. تمامی پرسنل درمان میبایست نسبت به نحوه کارگزاری، نگهداری و خروج کاتتر ورید مرکزی آموزشهای لازم را ببینند. کارگزاری و خارج نمودن کاتتر ورید مرکزی میبایست حتماً در پوزیشن سوپاین انجام گردد. پس از کارگزاری، کاتتر میبایست به پوست بخیه شود تا از خروج تصادفی آن جلوگیری شود. تمامی لومن های کاتتر میبایست کامل بسته باشند تا از ورود تصادفی هوا جلوگیری شود. علیرغم تمامی اقدامات پیشگیرانه فوق، پرسنل درمان میبایست نسبت به تشخیص سریع و درمان به موقع آمبولی هوا آگاه باشند.

کلید واژه ها:

Venous air embolism, Central Vein Catheter

چکیده مقالات سخنرانی محور قلب و جراحی قلب و بیهوشی

گزارش یک مورد نادر لارنگواسپاسم قبل از بیهوشی عمومی در جراحی اورژانسی لاپاراتومی حاملگی خارج رحم

نویسندگان :

بنفشه مشاک*، روزین فتح اللهی، رعنا آب جاز، درین نیکبخت ۴

(۱) استادیار بیهوشی، گروه هوشبری، دانشکده پیرایشکی، دانشگاه علوم پزشکی البرز، کرج، ایران

(۲) دانشجوی کارشناسی هوشبری، کمیته تحقیقات دانشجویی، دانشکده پیرایشکی، دانشگاه علوم پزشکی البرز، کرج، ایران

(۳) مربی، گروه اتاق عمل، دانشکده پیرایشکی، دانشگاه علوم پزشکی البرز، کرج، ایران

(۴) درین نیکبخت، مربی اتاق عمل، گروه هوشبری، دانشکده پیرایشکی، دانشگاه علوم پزشکی البرز، کرج، ایران

مقدمه: لارنگواسپاسم یکی از شایع‌ترین عوارض بیهوشی عمومی است که می‌تواند به طور نسبی یا کامل رخ دهد. این اسپاسم که ممکن است در هر زمانی از بیهوشی ایجاد شود؛ اما شایع‌ترین زمان‌هایی که رخ می‌دهد در حین بیهوشی به دلیل سطح ناکافی بیهوشی و هنگام خارج کردن لوله تراشه است. ایجاد آن در حین القا بیهوشی نادر است. اگر درمان لارنگواسپاسم به سرعت صورت نگیرد، اختلال در تهویه بیمار ایجاد می‌کند و حتی باعث مرگ می‌شود.

هدف:

هدف از این گزارش شرح یک مورد نادر لارنگواسپاسم حین القا بیهوشی در جراحی لاپاراتومی اورژانسی است.

معرفی بیمار :

در این گزارش به معرفی یک خانم ۳۹ ساله می‌پردازیم که با تشخیص حاملگی خارج رحم جهت لاپاراتومی اورژانسی به اتاق عمل منتقل شد. بیمار سابقه کم کاری تیروئید و بیماری آسم داشت. او از ابتدا گرفتگی صدا داشت اما علائم تنفسی دیگر نداشته است. برای رفع این مشکل هیدروکورتیزون تزریق و پیش از القا بیهوشی بیمار پره اکسیژنه شد. در حین القا بیهوشی که به روش توالی سریع صورت گرفت، به دلیل بروز لارنگواسپاسم تهویه بیمار با مشکل مواجه شد و برای بیمار LMA گذاشته شد. برای رفع اسپاسم، اپی‌نفرین زیر جلدی تزریق شد. پس از هوشیاری کامل، بیمار تحت بیهوشی اسپینال قرار گرفت و بعد از پایان ریکاوری در اتاق عمل، به ICU منتقل شد.

بحث و نتیجه گیری:

ایجاد لارنگواسپاسم در حین القا بیهوشی نادر است. با توجه به این گزارش، تیم بیهوشی باید برای وقوع این عارضه در حین القا بیهوشی و یا حتی وجود آن قبل از عمل جراحی، آمادگی لازم را داشته باشد. در نتیجه باید عوامل خطر مرتبط به خوبی شناسایی شوند تا از این عارضه پیش‌بینی نشده جلوگیری شود و در صورت ایجاد، تدابیر لازم جهت مدیریت راه هوایی در نظر گرفته شود.

کلید واژه ها: لارنگواسپاسم، لاپاراتومی، حاملگی خارج رحم، انسداد راه هوایی، بیهوشی عمومی

چکیده مقالات سخنرانی

محور قلب و جراحی قلب و بیهوشی

Origin of right pulmonary artery from the aorta is a congenital malformation usually associated with serious symptoms in the first year of life and characterized by a poor prognosis

Authors: Fateme Zohrian—Cardiologist, Fellowship of Echocardiography, Cardiovascular Research Center, Alborz University of Medical Sciences, Karaj, Iran

Case presentation: 53 year-old male presented to our clinic with worsening dyspnea with exercise

PMH: Recurrent admission due to dyspnea

Habitual Hx: unremarkable

Physical exam: BP:140/80, PR:77

-Normal LV size with mild LV systolic dysfunction(EF:45-50%), D-shape LV due to RV pressure overload, no LVH

-Severe RV enlargement with preserved RV systolic function, severe RVH

**PAP:150mmHg

Abnormal origin of Right Pulmonary Artery From Ascending Aorta

Hemitruncus Arteriosus

Hemitruncus arteriosus is a very rare congenital cardiovascular malformation and almost all the documented cases have been in infants.

Presentation in adults is usually dyspnea and hemoptysis.

The anomaly created 2 separate blood circulation to each lung, the left lung received all of the systemic blood volume from the right ventricle and the right lung received oxygenated blood from the left ventricle which circulated back to left atrium.

چکیده مقالات سخنرانی محور قلب و جراحی قلب و بیهوشی

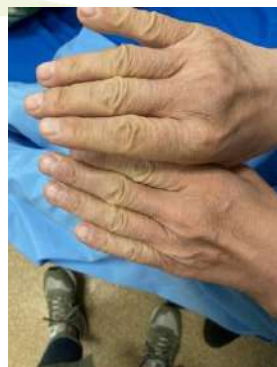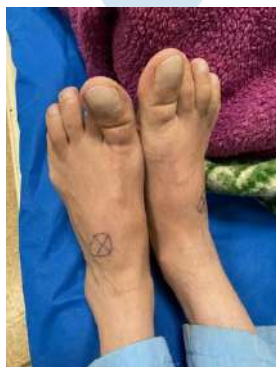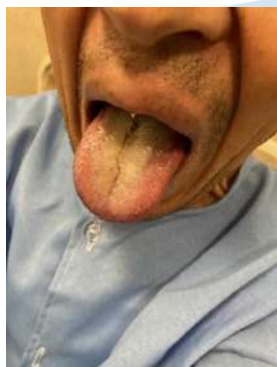This lifelong systemic volume flow to left lung caused progressive worsening of pulmonary hypertension and right ventricular hypertrophy. In contrast, the right lung received blood flow through the anomalous right pulmonary artery, however as a result of systemic pressure from the left ventricle, it too developed pulmonary hypertension.

It was suggested that the patient may benefit from undergoing double lung transplant with the correction of right pulmonary artery origin, this would eliminate the pulmonary hypertension and problem with blood oxygenation, which would then lead to the remodeling of right heart myocardium.

In one reported case with recurrent hemoptysis originating from the right lung, secondary to increased pulmonary hypertension from the anomalous right pulmonary artery, palliative banding of right pulmonary artery was undertaken.

Right pulmonary artery banding reduced the right pulmonary pressure and a provided symptomatic relief.

It was concluded that surgical intervention had high mortality/morbidity risk and palliative procedure would be more appropriate in an adult with hemi-truncus.



چکیده مقالات سخنرانی

محور قلب و جراحی قلب و بیهوشی

A Rare Finding In A Patient With STEMI

Authors: Shahram Sayyadi¹, Shahrooz Yazdani²

1- Associate Professor of Anesthesiology, Department of Anesthesiology, School of Medicine, Alborz University of Medical Sciences, Karaj, Iran.

2- Associate Professor of Interventional Cardiology, Department of Cardiology, School of Medicine, Cardiovascular Research Center, Shahid Rajaei Hospital, Alborz University of Medical Sciences, Karaj, Iran.

Introduction: Acute coronary syndrome including ST elevation myocardial infarction mostly occurs as a result of atherosclerotic plaque rupture or erosion. Other less frequent causes of ACS includes vasculitis; spasm and at herio embolism to coronary arteries. Case presentation: A 40 year old otherwise healthy man presented to the emergency department of Shahid Rajaei hospital with Chest pain. At presentation patient was diaphoretic and in severe retrosternal chest pain. His past medical history was unremarkable. His baseline heart rate was about 50 and his blood pressure was 110 over 70 mmHg. Electrocardiography revealed ST elevation in Inferior leads. At the ED patient was prescribed loading doses of aspirin; clopidogrel and sublingual Nitroglycerin. Upon the prescription of TNG; patient chest pain subsided substantially. Patient was transferred to cath lab to perform primary PCI. In the cath lab; via the right radial approach selective coronary angiography was performed. Surprisingly RCA and LCX were lesion free. LAD showed a significant muscle bridge at the mid to distal portion.

Case discussion: Although atherosclerosis is the most common cause of ACS, we should be aware of less frequent items. In our case LAD was a large vessel with wrap around anatomy with the distal vessel wrapping around the heart apex and contributing blood flow to inferior left ventricle wall. While containing a significant muscle bridge and with the superimposing coronary spasm; blood flow to distal LAD part with the mentioned anatomy disrupted causing the above mentioned ECG changes in inferior leads. Patient underwent medical therapy including calcium channel blockers and discharged uneventfully from the hospital.

چکیده مقالات سخنرانی محور قلب و جراحی قلب و بیهوشی

A Challenging Case: Acute Coronary Syndrome With Cardiogenic Shock

نویسندگان: دکتر علیرضا دهقان نیری (۱) مبین فلاح نژاد (۲) الهه افشاری (۳)

(۱) متخصص قلب و عروق، فلوشیپ اینترونشنال کاردیولوژی، مرکز تحقیقات قلب و عروق، دانشگاه علوم پزشکی البرز، کرج، ایران.

(۲) کارشناس مترجمی زبان - واحد توسعه تحقیقات بالینی شهید رجایی، دانشگاه علوم پزشکی البرز - کرج - ایران.

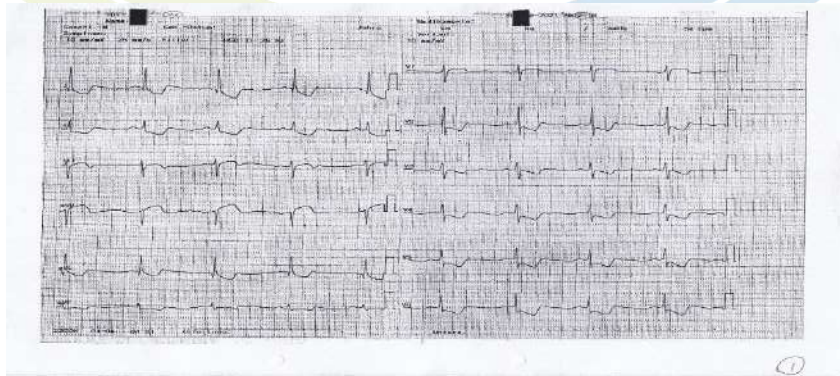
(۳) کارشناس پرستاری - واحد توسعه تحقیقات بالینی شهید رجایی، دانشگاه علوم پزشکی البرز - کرج - ایران.

مقدمه:

انجام آنژیوپلاستی اورژانس در بیماران STEMI روش استاندارد درمانی در راهنماهای بالینی می‌باشد. در سایر موارد سندرم‌های حاد کرونری گاهی موارد به دلیل ریسک بالای بیمار و یا همودینامیک مختل بیمار کاندید آنژیوگرافی اورژانس می‌باشد.

معرفی بیمار:

بیمار خانم ۶۵ ساله با سابقه آنژیوپلاستی سه ماه قبل، با درد شدید قفسه سینه ساعت ۱۲/۱۵ AM به اورژانس بیمارستان مراجعه کرده بود. علائم حیاتی بیمار در هنگام مراجعه به اورژانس: HR:60 BP:80/65 RR:22 O2 sat:90% داروهای مصرفی بیمار: آسپرین، پلاویکس، آتروواستاتین، داروهای خوراکی دیابت و لوژارتان. بیمار سابقه دیابت، فشار خون بالا و جراحی بعلت کانسر سینه را ذکر می‌کند.



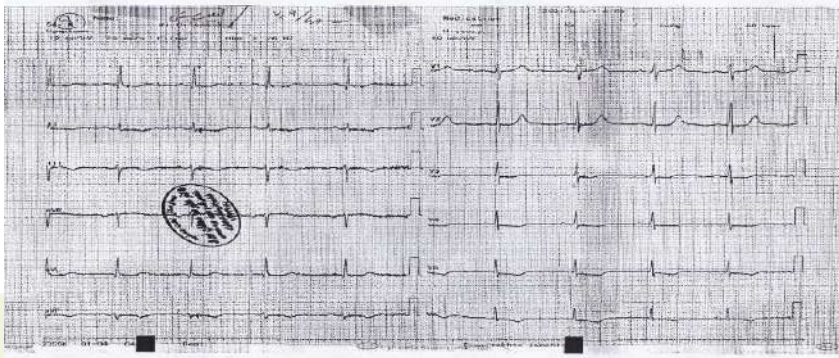
با توجه به نوار قلب بیمار و شرایط شوک کاردیوژنیک برای بیمار کد ۲۴۷ اعلام شده و بیمار ساعت ۱AM در کت لب تحت آنژیوگرافی کرونر قرار گرفت. همانطور که در فیلم آنژیوگرافی مشخص است تمامی کرونرهای بیمار استنت داشته و همگی دچار ترومبوز حاد شده بودند. آنژیوپلاستی بر روی همه کرونرهای ترومبوز شده انجام گردید و با توجه به تعداد استنت‌های قبلی بیمار سعی شد که حتی الامکان با ترومبوساکشن‌های مکرر و بالون آنژیوپلاستی و نهایتاً تعبیه یک استنت آنژیوپلاستی پرایمری بیمار انجام

چکیده مقالات سخنرانی

محور قلب و جراحی قلب و بیهوشی

گردد تا امکان انجام CABG در فرصت بعدی برای بیمار محفوظ بماند. خوشبختانه پس از انجام مداخلات درمانی در کت لب شرایط همودینامیک بیمار بهبود یافت و با فشار خون ۱۲۰/۷۷ و برطرف شدن کامل درد سینه به CCU منتقل شد. نوار قلب بیمار یک ساعت بعد از آنژیوپلاستی پرایمری گویای برطرف شدن ایسکمی بود

نوار قلب پس از آنژیوپلاستی پرایمری :



در اکوکاردیوگرافی بیمار که در روز بعد انجام گردید EF:45% و نارسایی خفیف دریچه میترال گزارش شد که حاکی از آسیب حداقلی به میوکارد بیمار بود.

نکات آموزشی:

- ۱- انجام آنژیوپلاستی پرایمری در بیمار ACS و نمای LM در نوار قلب قطعا بهترین مداخله درمانی است.
- ۲- انجام آنژیوپلاستی پرایمری در شوک کاردیوژنیک بهترین و موثرترین روش درمانی می باشد.
- ۳- انجام آنژیوپلاستی اورژانسی و پرایمری را گاهی بعنوان یک Bridge برای زنده نگه داشتن و رساندن بیمار به درمان کامل تر CABG باید انجام داد.
- ۴- در بیمار دیابتی که تمامی عروق کرونر به طور منتشر درگیری اترواسکلروتیک دارند انتخاب CABG به آنژیوپلاستی ارجحیت دارد.
- ۵- در بیمار دیابتی با استنت های متعدد و قطر کم که ریسک ایسکمیک بالایی دارند استفاده از آنتی پلاکت قوی تر مثل Ticagrelor ارجح می باشد.

چکیده مقالات سخنرانی

محور قلب و جراحی قلب و بیهوشی

Regional Anesthesia in a 40 year-old patient with Fx in proximal of right humerus with EF=15%

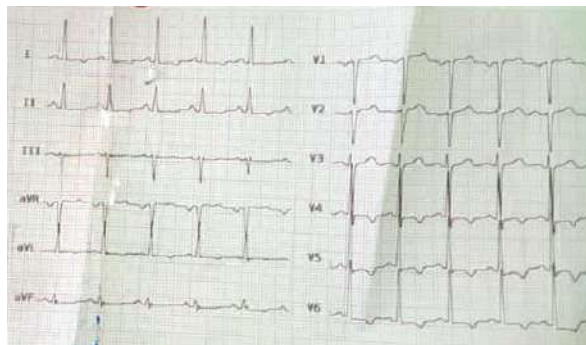
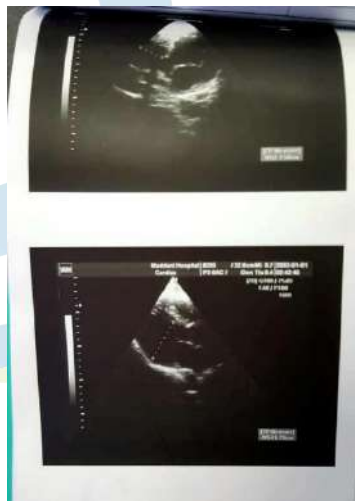Authors: Dr. Mohammad Hossein Delshad- Pain management fellowship, Faculty member of Alborz University, Karaj, Iran.

مقدمه: آقای ۴۰ ساله - مری بدنسازی

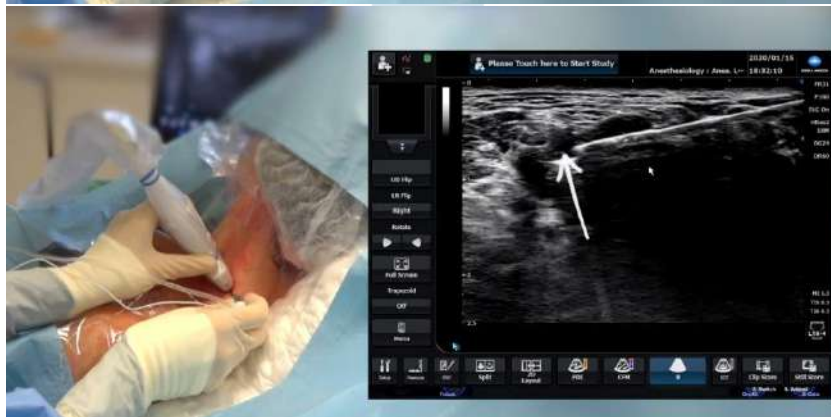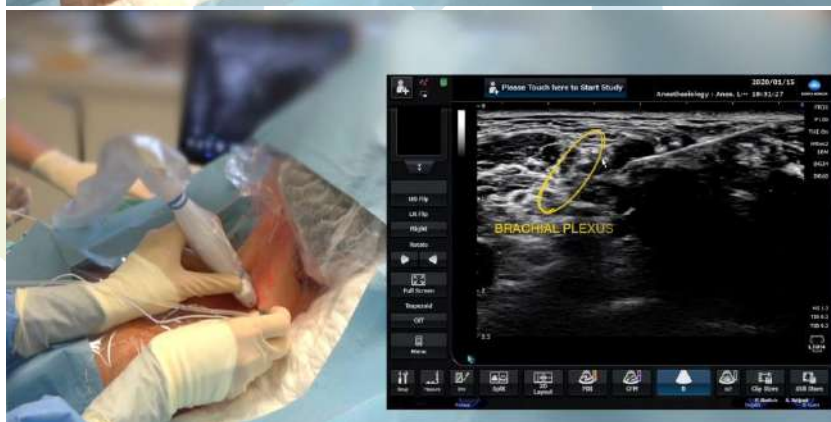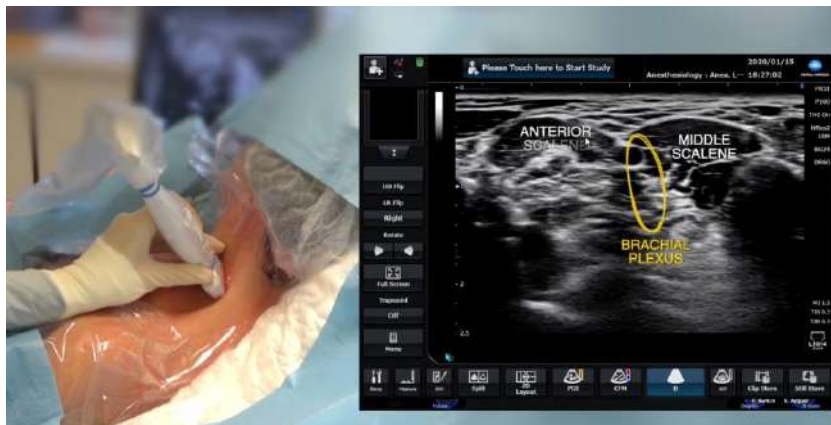قد: ۱۷۰ سانتی متر

وزن: ۱۰۰ کیلوگرم

Routine Hematology			
Test	Result/Unit	Reference Value	
CBC & Diff			
W.B.C	17.4	4.0 - 10	DIFF Result
H.B.C	5.2	11.1/mm ³	Mixed 4.7 % (Including
		4.5-5.2)	Neutrophils, Lymphocytes, Monocytes, and...)
		4.2-5.4	Segment 93.4
		5.4	Lymphocytes 11.7
Hb	16.5	11.1-18	
		12-16	
Hct	48.1	39 - 52	
		36 - 45	
H.C.V	92.5	77 - 97	
H.C.R	31.3	28 - 32	
H.C.H.C	34.3	32 - 36	
Platelets	389	140 - 440	
RDW	12.9	11-14	
PDW	10.9	10-17	
SDV	9.8	8.8-12.5	



چکیده مقالات سخنرانی محور قلب و جراحی قلب و بیهوشی



Challenging case of STE (Is all STE due to coronary artery disease?)

Could it be due to valvular disease

Dr Fatemeh Sehati

* Cardiovascular Research Center, Shahid Rajaei Hospital, Alborz University of Medical Sciences, Karaj, Iran.

Case presentation: 60 y/o female presented to ED due to chest pain and severe dyspnea FCIV from 2 days ago

PMH: Hx of AVR and MVR 10 y/ago due to Rheumatismal valve disease ,HTN,Vital sign:

BP: 100/60 HR: 130 RR: 24 o2:90

Drug Hx: warfarin 5/d ASA 80/d losartan 25/d carvedilol

Echocardiography: Normal LV size, moderate dys EF:40 (Global Hk)

Bileaflets prosthetic MV: Normal motion, MG:8 PHT:83

Bileaflets prosthetic AV :Increased gradient, MG: 43, PG: 60 no paravalvular Leakage

Suspicious to mass (pannus or clot about 1 cm) PAP:35

Lab test : INR 1/6 CTnI: Neg

What is the best plan for the patient?

Surgery or thrombolytic?

Slow:

with 6-hour infusion of 25 mg t-PA without a bolus (repeat up to 6 times if needed, maximum total dose of 150 mg)

Ultraslow:

regimen with 25-hour infusion of 25 mg t-PA without a bolus (repeat up to 8 times if needed, maximum total dose of 200 mg)

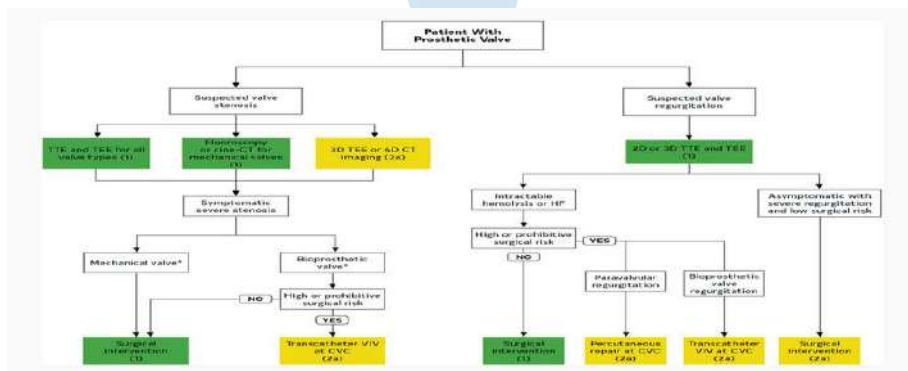
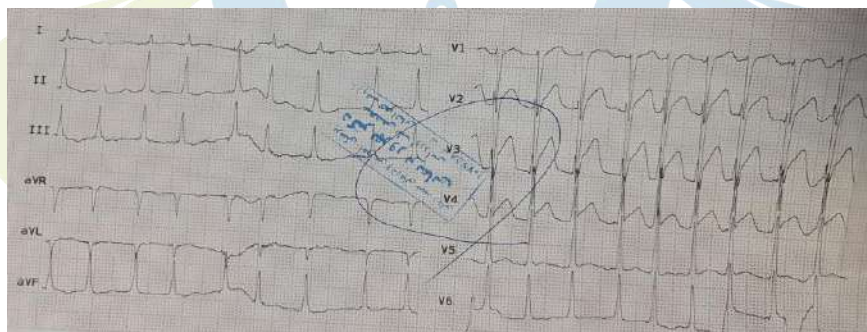
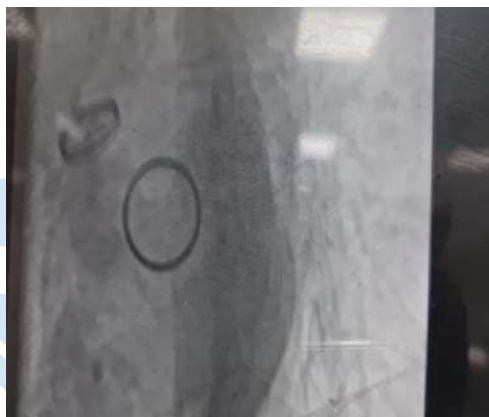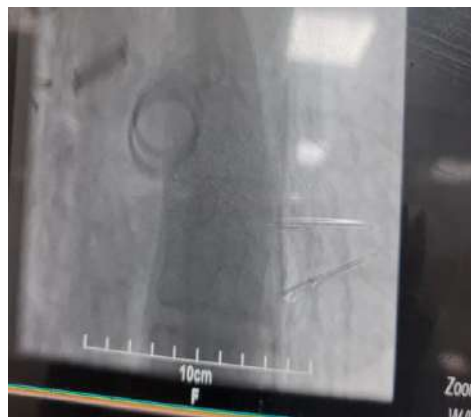Ultra Slow infusion of reteplase

1mg per h for 25h Echo after 15h: EF: 40%, AV PG: 56, MV MG: 8

Discharged with Warfarin 10 mg/d (INR: 3.2) ASA 80 Bisoprolol Furosemide

چکیده مقالات سخنرانی

محور قلب و جراحی قلب و بیهوشی



Ocular toxocariasis presenting as blurred vision and visual impairment

Authors: 1. Prof. Mohammad Zibaei, Alborz University of Medical Sciences (Parasitologist, Department of Parasitology and Mycology, School of Medicine, Alborz University of Medical Sciences, Karaj, Iran)

2. Dr. Fatemeh Sadat Mahdavi, Alborz University of Medical Sciences (General physician, Student Research Committee, School of Medicine, Alborz University of Medical Sciences, Karaj, Iran).

3. Dr. Farzaneh Firoozeh, Alborz University of Medical Sciences (Microbiologist, Department of Microbiology, School of Medicine, Alborz University of Medical Sciences, Karaj, Iran).

4. Dr. Hamidreza Hasani, Alborz University of Medical Sciences (Ophthalmologist, Department of Ophthalmology, Shahid Madani Educational and Therapeutic Center, School of Medicine, Alborz University of Medical Sciences, Karaj, Iran).

5. Dr. Saeed Bahadory, Tarbiat Modares University (Parasitologist, Department of Parasitology, Faculty of Medical Sciences, Tarbiat Modares University, Tehran, Iran).

Background: Toxocariasis is a consequence of human infection by *Toxocara* species larvae. There are symptomatic as visceral and/or ocular and asymptomatic course of toxocariasis. The ocular form is very rare.

Objectives: In the current report, we present four cases of ocular toxocariasis who presented with blurred vision and visual impairment caused by retinal inflammation. Ocular larva migrans syndrome were confirmed by serologic diagnosis.

Case presentation: We screened patients diagnosed with ocular larva migrans syndrome between March and June 2021 at the Ophthalmology clinics affiliated with ABZUMS, Karaj, Iran. Detailed demographics, clinical characteristics, and fundus photography were recorded. Anti-*Toxocara* antibodies in the sera and vitreous fluid investigated by ELISA. Anti-parasite drugs were used to treat all four patients.

Discussion: The diagnosis of ocular toxocariasis can be challenging, because both the condition is relatively uncommon and its presentation varies from patient to patient. There are many differential diagnoses such as retinoblastoma, so correct, prompt diagnosis and treatment are very important.

Keywords: Ocular toxocariasis, ELISA, Blurred vision, Uveitis.

چکیده مقالات سخنرانی

محور عفونی و علوم آزمایشگاهی

خانم جوان با سکنه مغزی و تشخیص اندوکاردیت بروسلائی در پیچه مصنوعی

نویسندگان :

(۱) مهناز آریان - استادیار بیماریهای عفونی و گرمسیری، گروه بیماریهای عفونی و گرمسیری، دانشکده پزشکی، دانشگاه علوم پزشکی مشهد، مشهد، ایران

(۲) محمد عباسی تشنیزی، دانشیار جراحی قلب و عروق، گروه جراحی قلب و عروق، دانشکده پزشکی، دانشگاه علوم پزشکی مشهد، مشهد، ایران

(۳) دکتر عبدالرحمان عزیزاده، فلوشیپ فوق تخصصی جراحی قلب و عروق، گروه جراحی قلب و عروق، دانشکده پزشکی، دانشگاه علوم پزشکی مشهد، مشهد، ایران

(۴) امین بجدی، دانشیار بیماریهای عفونی و گرمسیری، گروه بیماریهای عفونی و گرمسیری، دانشکده پزشکی، دانشگاه علوم پزشکی مشهد، مشهد، ایران

(۵) علی تاجیک، دانشجوی پزشکی، کمیته تحقیقات دانشجویی، دانشکده پزشکی، دانشگاه علوم پزشکی مشهد، مشهد، ایران

مقدمه:

تب مالت یا بروسلوز یکی از شایع ترین بیماری های مشترک بین انسان و دام است که توسط باسیل های هوازی درون سلولی گرم منفی، غیراسپور ساز، غیر متحرک اختیاری به نام جنس بروسلا ایجاد می شود (۱-۴). گونه های مختلفی در جنس بروسلا شناسایی شده اند، اما تنها چهار گونه بروسلا (*B. B. melitensis*, *B. suis*, *abortus* و *B. Canis*) می توانند باعث بیماری انسان شوند. با این حال، موارد انسانی نسبت داده شده به *B. melitensis* در مقایسه با سایر گونه ها بیشتر است (۳، ۵-۸). این عوامل بیماری زا عمدتاً از طریق مصرف محصولات دامی آلوده و غیرپاستوریزه (مانند شیر خام، پنیر نرم، کره و بستنی) به انسان قابل انتقال هستند (۲، ۳، ۹-۱۱). اگرچه برخی از موارد نادر انتقال از انسان به انسان از طریق انتقال خون، پیوند بافت، شیردهی، تماس جنسی، انتقال عمودی و عفونت بیمارستانی نیز گزارش شده است (۱۲-۱۵).

هر سال تقریباً ۰.۵ میلیون مورد بروسلوز انسانی در سطح جهان گزارش می شود (۴). مناطق بومی بروسلوز شامل کشورهای خاورمیانه و شمال آفریقا، منطقه مدیترانه شرقی، منطقه اقیانوس آرام غربی، کشورهایی مانند چین و برخی از مناطق قاره آمریکا مانند مکزیک و سایر کشورهای مرکزی آمریکا است (۱۶، ۱۷).

تظاهرات بالینی بروسلوز شروع موزیانه تب، کسالت، تعریق شبانه و آرترالژی است (۲، ۱۱). کاهش وزن، کمردرد، سردرد، سرگیجه، بی اشتها، سوء هاضمه، درد شکم، سرفه و افسردگی نیز ممکن است همراه با لنفادنوپاتی، هپاتواسپلنومگالی و برخی یافته های غیر اختصاصی دیگر در معاینه فیزیکی مشاهده شود. (۲، ۱۸).

درگیری قلبی عروقی، به عنوان یک عارضه، مانند اندوکاردیت، میوکاردیت، پریکاردیت، یا اندارتريت در بروسلوز گزارش شده است که میزان بروز آن ۱-۲٪ است. با این وجود، اکثریت قریب به اتفاق موارد مرگ و میر به اندوکاردیت به عنوان یک عارضه قلبی عروقی نسبت داده می شود (۱۹-۲۱). برای درمان اندوکاردیت بروسلا، داده ها به سری های موارد کوچک محدود می شود، اما ترکیب درمان آنتی بیوتیکی با جراحی در پیچه ای مؤثرترین راه برای درمان اندوکاردیت بروسلا به نظر می رسد. با این حال، گزارش شده است که درمان محافظه کارانه آنتی بیوتیکی به تنهایی در برخی از بیماران مؤثر بوده است (۳، ۲۲-۲۴). در این مقاله بیمار جوان با سکنه مغزی و تشخیص اندوکاردیت بروسلائی که به علت ریسک فاکتور در پیچه مصنوعی و وژتاسیون با نمای ماکروسکوپی مشکوک، علاوه بر درمان ترکیبی آنتی بیوتیک آنتی فونگال نیز دریافت کرد معرفی میگردد.

هدف:

در این مقاله بیمار جوان با سکتۀ مغزی و تشخیص اندوکاردیت بروسایی که به علت ریسک فاکتور دریچه مصنوعی و وژتاسیون با نمای ماکروسکوپی مشکوک، علاوه بر درمان ترکیبی آنتی بیوتیک ضد بروسلوز داروی آنتی فونگال نیز دریافت کرد، معرفی میگردد.

معرفی بیمار:

بیمار خانم ۲۷ ساله مورد آنومالی مادرزادی قلبی و با سابقه تعویض دریچه آئورت بیولوژیک (AV Biologic bileaflet prosthesis) و مورد VSD Repair هشت سال قبل، و سابقه سکتۀ مغزی ۴۰ روز قبل از مراجعه به مرکز ریفرال پژوهشی، آموزشی و درمانی امام رضا (ع) در مشهد و با شکایت تب و لرز بستری شد. در بستری چهل روز قبل که به علت سکتۀ مغزی بوده است دچار همی پلژی سمت راست بدن و اختلال تکلم شده است. در طی این مدت و نیز قبل از بستری گذشته دچار تب های گهگاهی و کاهش اشتها نیز بوده ات. دربدو بستری در معاینه هوشیار و اورینته بود. اختلال تکلم داشته است و علائم حیاتی پایدار بود و Force اندام فوقانی و تحتانی راست کاهش یافته و ۵/۳ بود. بیمار در طی دو هفته بعد از ترخیص از بستری قبلی تحت درمان با قرص وارفارین بود. با احتمال تشخیص اندوکاردیت اکوکاردیوگرافی TTE انجام شد. گزارش اکوکاردیوگرافی Hyper mobile large (12mm*2mm) filamentous mass was noted at aortic aspect of anterior AV leaflet بود. کشت خون بیمار در دو نوبت ارگانیسیم بروسلا گزارش شد در حالیکه در بستری قبلی تنها ارگانیسیم گرم مثبت گزارش شده بود که توصیه به انجام اکوکاردیوگرافی شده بود. در Brain CT Scan مولتی انفارکت پونز راست و چپ دارد. Brain MRI : نواحی هایپر سیگنال در T2 و هیپوسیگنال در T1/FLAIR دارای Facilitation در سکانس های DWI/ADC در پونز مطرح کننده ی انفارکت لاکونار قدیمی روئیت شد. در تصاویر سکانس Hemo تصویر کانون های متعدد میکروهمورازی با نمای multiple block clots در هر دو همیسفر مغز و تالاموس در سمت چپ روئیت شد.

در MRI مغز: PCA دو طرف فتال اورجین روئیت شد. دیستال شریان ورتبرال دو سمت هیپوپلاستیک روئیت شد. دیستال شریان های ورتبرال و کاروتید داخلی دو طرف و نیز MCA, ACA, PCA دو طرف و شریان بازیلار با نمای طبیعی و فاقد ترومبوز و یا دایسکشن روئیت شدند. تصویر واضحی به نفع آنوریسم و یا مالفورماسیون در شریان های فوق روئیت نگردید.

در رادیوگرافی قفسه سینه با توجه به چرخش و دم ناکافی و AP بودن گرافی و میزان نامناسب اشعه در حد قابل بررسی: تراشه در خط وسط قرار دارد. قوس آئورت برجسته است. نسبت کاردیوتوراسیک غیر قابل ارزیابی است. زوایای جنبی راست و چپ باز است. کدورت های پچی کانسالیداتیو پراکنده در فیلد ریه ها با اجحیت لوب میانی و سنترال همراه با محو کردن حدود قلب مشهود است. شواهد مدیاستنوتومی مشهود است.

سونوگرافی انجام شده نرمال است.

با توجه به اکوکاردیوگرافی TEE

Hyper mobile large (12mm* 2mm) Filamentous mass was noted at aortic aspect of anterior AV leaflet

محور عفونی و علوم آزمایشگاهی

چکیده مقالات سخنرانی

و کشت خون بیمارستان قلثم که ارگانیسم گرم مثبت گزارش شد تحت درمان با سفتریاکسون و وانکومايسين قرار گرفت. با توجه به کشت خون که در دو نوبت بروسلوز گزارش شد با تشخیص اندوکاردیت بروسلائی وانکومايسين قطع شد و برای بیمار تریپل تراپی با سفتریاکسون و داکسی سیکلین و ریفامپین انجام شد. با وجه به کراتینین ۵/۳ سفالوسپورین به جای آمینوگلیکوزید تجویز شد.

در اکوکاردیوگرافی انجام شده بعد از ده روز از شروع درمان آنتی بیوتیک بدون جراحی گزارش ادامه می باشد.

Prosthetic aortic valve resection:

Compatible with acute Endocarditis

TEE: Normal LV size with preserved systolic Function(LVEF=50-55%) . abnormal septal motion ascribed to previous surgery . Mild LVH . LA was mildly enlarged. MV : Mild MVP associated with Myxomatous changes; moderate eccentric MR ; No MS. Very large multiple masses were noted on both ventricular and aortic aspect of AV mostly at aortic aspect resulting in AV stenosis ; largest size of one of mass was 26*9 mm. Conclusion: IE of Biologic AV Prosthetic

با توجه به وژتاسیون های وسیع در بطن ها در حین جراحی داشت که با توجه به دریچه Prosthetic اندوکاردیت قارچی همزمان نیز مطرح شد. کاسپوفانژین با دوز ۱۵۰ میلی گرم در روز شروع شد. سپس داروی ضد قارچ به قرص وریکونازول ۴۰۰ میلی گرم هر ۱۲ ساعت در دو دوز و سپس ۲۰۰ میلی گرم هر ۱۲ ساعت تغییر یافت. به علت کنتراندیکاسیون و و منع مصرف و تداخلات دارویی ریفامپین قطع شد و لووفلوکساسین به داکسی سیکلین و مروپنم اضافه شد تا رژیم و ترکیب سه دارویی اندوکاردیت بروسلائی حفظ شود. علاوه بر اینکه وانکومايسين قطع شده بود.

بعد از یک ماه درمان دارویی ضد قارچ و آنتی بیوتیک ضد بروسلوز با دستور دارویی داکسی سیکلین و ریفامپین و کوتریموکسازول مرخص شد. به مدت ۵ ماه دارو ها ادامه و بهبود یافت.

کلید واژه ها: تب مالت، اندوکاردیت، سکنه مغزی، آنتی بیوتیک، آنتی فونگال، بروسلوز

بیمار جوان با تب و اسهال و درد شکم و پان سیتوپنی

نویسندگان :

(۱) مهناز آریان - استادیار بیماریهای عفونی و گرمسیری، گروه بیماریهای عفونی و گرمسیری، دانشکده پزشکی، دانشگاه علوم پزشکی مشهد، مشهد، ایران

(۲) مصطفی کمندی، استادیار هماتولوژی - انکولوژی، گروه بیماریهای داخلی، دانشکده پزشکی، دانشگاه علوم پزشکی مشهد، مشهد، ایران

(۳) دانیال اسماعیل زاده، دانشکده پزشکی، دانشگاه علوم پزشکی مشهد، مشهد، ایران

(۴) محمد شریعتی راد، دانشکده پزشکی، دانشگاه علوم پزشکی مشهد، مشهد، ایران

مقدمه:

سالمونلا باسیل گرم منفی بی هوازی و بدون اسپور است که متعلق به خانواده انتروباکتریاسه است که در دستگاه گوارش انسان و حیوانات خاص (مانند مرغ و خوک) یافت می شود. انتقال آن از طریق آب و غذای آلوده است و دوره کمون آن ۴ تا ۷۲ ساعت است. سالمونلا شامل سروتیپ های تیفوئیدی و غیر تیفوئیدی است که سروتیپ های غیر تیفوئیدی شایع ترند و باعث بیماری های خود محدود شونده گوارشی می شوند. اما باکتری می در ۵ تا ۱۰ درصد از همه افراد آلوده رخ می دهد. در حدود ۸٪ افراد با گاستروانتریت سالمونلای غیر تیفی باکتری می رخ می دهد. مهم ترین عوامل مساعد کننده عفونت با سالمونلوز غیر تیفوئیدی و باکتری می سوء تغذیه، نوزادی، مالاریا، کم خونی، افزایش سن، دیابت، بدخیمی، اختلالات خود ایمنی، نقص ایمنی و عفونت HIV می باشد. عفونت سالمونلا می تواند به ۵ شکل بالینی مختلف شامل حالت ناقل مزمن بدون علامت، گاستروانتریت، تب روده ای، باکتری می، و عوارض خارج روده ای مانند عفونت اندوواسکولار، مننژیت، پنومونی، آرتریت سپتیک یا استئومیلیت ظاهر یابد. تقریباً تمام موارد تب روده ای با درجاتی از نوتروپنی همراه است اما پان سیتوپنی نادر است. پان سیتوپنی ممکن است در نتیجه درمان های دارویی مرتبط با درمان تب روده ای حاصل شود. پان سیتوپنی ممکن است در نتیجه سالمونلا تیفی سروتیپ ۳ تا ۶ ایجاد شود. در این مقاله بیمار با تب و اسهال و درد شکم و پان سیتوپنی که در بررسی ها کشت خون مثبت سالمونلا گزارش شد، معرفی می گردد.

هدف:

باکتری می در سالمونلا در ۸٪ موارد رخ می دهد و پان سیتوپنی در نتیجه عفونت سالمونلای نادر است. در این مقاله بیمار جوان با تب و اسهال و درد شکم که به علت پان سیتوپنی به هماتولوژیست مراجعه کرد معرفی می گردد. بیمار طی مشاوره عفونی به بخش عفونی منتقل شد و طی بررسی های انجام شده کشت خون سالمونلا گزارش شد. با درمان آنتی بیوتیکی مناسب بهبود یافت. معرفی این بیمار در جهت آشنایی و توجه پزشکان به عفونت و باکتری می سالمونلا به عنوان یکی از علل تب و پان سیتوپنی می باشد.

معرفی بیمار :

بیمار خانم ۲۴ ساله اهل و ساکن چابهار، خانه دار و سابقه ی سفر ۱۱ روزه به پاکستان در ۵ هفته قبل بدون سابقه بیماری قبلی از حدود ۱۰ روز قبل بستری دچار اسهال آبکی و تب شده است. تب های بیمار متناوب و بدون لرز تکان دهنده بوده است. اسهال بیمار آبکی ۲-۳ نوبت در روز و زرد رنگ بدون شواهد خون، بدون

چکیده مقالات سخنرانی

محور عفونی و علوم آزمایشگاهی

ارتباط با غذا خوردن بوده است. در ابتدا با درد شکمی و هپاتواسپلنومگالی و ایکتر و پان سیتهونی و رایز آنزیم های کبدی به همانولوژیست اسهال بیمار چند روز قبل بستری تشدید یافته بود همچنین از درد پهلوی چپ در زیر دنده ها شاکمی بود که بدون انتشار به محلی خاص که با تغییر پوزیشن تشدید یابد همراه بود. تهوع و استفراغ و عدم تحمل خوراکی داشت. کسالت و ضعف و بی حالی را ذکر می کرد. کاهش اشتها و کاهش وزن داشت. درد مچ هر دو پا را ذکر می کرد. در طی ۱۴ روز قبل بستری به علت مشکلات ذکر شده چند نوبت بستری شده بود که نتیجه نداشت. سابقه بیماری کووید نداشت. سابقه دریافت ۳ دوز واکسن کووید سینوفارم را ذکر می کرد. مصرف آب را از چاه ذکر می کرد. سابقه تماس با دام، ذبح دام و خونریزی دام را ذکر نمی کرد. سابقه مصرف لبنیات محلی را ذکر نمی کرد. Smoker و Addict نبود. در چهارماه اخیر mens نشده و قبل از آن نرمال بود. در معاینه هوشیار و اوربانته بود. ill بود اما Toxic نبود. اسکلرا ایکتریک بود و ملتحمه پتشی نداشت. در سمع، ریه ها clear بود و سمع قلب سوفل سمع نشد. معاینه شکم تندرست در LUQ داشت. با توجه به افزایش آنزیم های کبدی و علائم همراه بررسی از نظر مالاریا، بوریلیا، بروسلوز شد. کشت خون درخواست شد. با شک به هپاتیت حاد HBs Ag، HBC ab، HIV، HAV ab و HEV درخواست شد. آزمایشات خون WBC=1800 و HB=9.5 و PLT=102 بود. ALT=144 و AST=266 و ALP=269 و T.B=7.3 و D.Bili=4.7 و LDH=1349 و CRP=44 و ESR=31 بود.

از نظر تب خونریزی دهنده کریمه کنگو شرح حال و بالین منطبق نبود. ایزوله و مونه از نظر تب خونریزی دهنده کریمه کنگو ارسال شد اما ریبویرین شروع نشد. با تب و پان سیتهونی و R/O لوکمی و لنفوم و تب خونریزی دهنده کریمه کنگو تحت بررسی قرار گرفت. با توجه به تب و درد شکم آنتی بیوتیک امپریکال سفتریاکسون و مترونیدازول تجویز شد.

در سونوگرافی کالر داپلر عروق کبدی: ورید پورت به دیامتر ۸ میلی متر و شاخه های راست و چپ آن با دیامتر نرمال و با فلوی وریدی طبیعی و سرعت و جهت جریان مناسب به صورت هپاتوپتال و فاقد ترومبوز رویت شد.

طحال با دیامتر کرانیوکودال ۱۳۰ م م رویت شد. ورید اسپلنیک به دیامتر طبیعی و سرعت نرمال و فازیسسته تنفسی رویت شد. وریدهای هپاتیک باز و با فلوی وریدی طبیعی با جهت مناسب (به سمت IVC) دیده شدند. IVC با فلوی وریدی طبیعی با فازیسسته تنفسی مناسب مشاهده گردید.

در سی تی اسکن اسپایرال انجام شده از lung: پارانشیم ریه نرمال است. توده و اینفیلتراسیون لوکال یا منتشر ریوی مشاهده نمی شود. ساختمان های مدیاستن، قلب و عروق بزرگ طبیعی هستند. آدنوپاتی در مدیاستن و هیل دو ریه مشاهده نمی شود. در بافت نرم، عضلات و جدار قفسه صدری یافته غیر طبیعی مشاهده نمی شود. در مقاطع قابل مشاهده از قسمت فوقانی شکم یافته غیر طبیعی رویت نمی شود.

در سونوگرافی کامل شکم و لگن: کبد با سایز کرانیوکودال ۱۷۰ م م (مختصر افزایش یافته) و اکوی پارانشیمال افزایش یافته (کبد چرب گرید I) رویت شد. مجاری صفراوی داخل کبدی فاقد اتساع می باشد. CBD با دیامتر نرمال در پورتاهپایسنس رویت شد. کیسه صفرا به دیامتر لومن عرضی نرمال و ضخامت جداری ۴ م م (مختصر افزایش یافته) فاقد سنگ و استاز رویت شد. طحال به دیامتر کرانیوکودال ۱۳۲ م م (مختصر افزایش یافته) و اکوی پارانشیمال نرمال رویت شد.

بررسی پانکراس با توجه به سایه های گازی مقدور نگردید. کلیه ها با دیامتر طولی و ضخامت پارانشیمال و اکوی پارانشیمال نرمال فاقد هیدرونفروز رویت شد. مثانه حاوی ادرار و با شکل و ضخامت جداری نرمال رویت

محور عفونی و علوم آزمایشگاهی

چکیده مقالات سخنرانی

شد. تصویری به نفع مایع آزاد در شکم و لگن رویت نشد. کشت خون salmonella گزارش شد. آنتی بیوتیکها به سیپروفلوکساسین تزریقی تغییر یافت. با توجه به کشت خون مثبت سالمونلا اکوکاردیوگرافی جهت R/O اندوکاردیت انجام شد. در اکوکاردیوگرافی انجام شده LVEF=55% minimal pericardial effusion گزارش شد. و وژتاسیون گزارش نشد.

BMA and biopsy انجام شده بود که نرمال بود. تحت درمان آنتی بیوتیکی تب بیمار قطع شد. طی یک هفته حال عمومی بیمار بهتر شد. ایکتر و درد شکم برطرف شد و پان سیتوپنی اصلاح شد. و با ادامه درمان خوراکی سیپروفلوکساسین برای کامل شدن دوره درمان مرخص شد.

بحث و نتیجه گیری:

سالمونلا غیر تیفی از عوامل اصلی عفونت های منقله از آب و غذا می باشد که اغلب منجر به گاستروانتریت خودمحدود شونده می شود. با این حال تظاهرات خارج روده ای جدی مانند باکتری می و عفونت های کانونی ممکن است رخ دهد. علی رغم شیوع روزافزون جهان برای عفونت سالمونلا غیر تیفی در بین بیماران مبتلا به نقص ایمنی از جمله HIV، این بیماری در بیماران با سیستم ایمنی سالم نادر می باشد.

باکتری می سالمونلا غیر تیفی در ۵٪ بیماران با تظاهرات گوارشی گزارش شده است که البته اکثر این بیماران دو طیف سنی و یا سرکوب سیستم ایمنی مانند بدخیمی یا HIV یا بیماریهای روماتولوژیک یا اختلالات بافت همبند داشته اند. این منقله معرفی بیمار با باکتری می سالمونلا و با تظاهرات گوارشی و پان سیتوپنی در وضعیت بدون نقص ایمنی اولیه یا اکتسابی بود که با انجام بیوپسی و آسپیراسیون مغز استخوان، بدخیمی های هماتولوژیک نیز رد شد، پاتوژنی که معمولاً باعث تظاهرات گوارشی خودمحدود شونده می گردد.

کلید واژه ها: پان سیتوپنی، اسهال، سالمونلا، درد شکم، نقص ایمنی

Nosocomial myiasis: Report of two cases during hospitalization in intensive care units (ICUs)

Authors: Alichsan Heidari¹, Mehran Lak¹, Abbas Bahrami¹, Ali Taherinia⁴, Mohammad Zibaei¹

1) Department of Parasitology, School of Medicine, Alborz University of Medical Sciences, Karaj, Iran

2) Department of Infectious Disease, School of Medicine, Shahid Beheshti University of Medical Sciences

3) Department of Emergency Medicine, School of Medicine, Alborz University of Medical Sciences

Background: Most cases of human myiasis are seen in the tropical and subtropical countries. Myiasis is the infestation of live humans and vertebrate animals with larvae of flies, which feed on the host's dead or living tissue. Nosocomial myiasis is a type of infestation that requires admission to the hospital.

Case presentation: Here, we report the first cases of nosocomial myiasis in two patients admitted to the ICU caused by *Lucilia sericata* from Alborz Province in Iran between September and December 2021. The first report describes a case of nosocomial myiasis of a 55-year-old female who was admitted to the adult intensive care unit due to acute intracerebral hemorrhage. Ten days after admission, the nurses emerged eighty mobile larvae from the external auditory canal and patient hair. The maggots were submitted to the parasitology laboratory for identification and were found to be *Lucilia sericata* larvae. The second case, a 58-year-old female patient was admitted to the surgery department for heart valve replacements. One week after, many maggots came out of her nose and mouth was identified as the common green bottle fly.

Conclusion: These reports highlight the need to train medical and paramedical staff, as well as establish and implement health protocols in hospitals to prevent nosocomial myiasis and improvement of general sanitation. To the best of our knowledge, this is the first report of nosocomial myiasis in the Alborz Province, Iran.

Keywords: Intensive Care Units, Larva, Nosocomial myiasis, *Lucilia sericata*

CMV after COVID 19 in a kidney transplant patient, a case report

Authors: Mohammad Alizadeh (<https://orcid.org/0000-0003-2160-99998165>),

Azamolmolouk Elsagh* (<https://orcid.org/0000-0002-9546-5868>),

Mana Mohamadi Afrakoti (<https://orcid.org/0000-0002-3828-8252>),

1Department of Infectious Diseases and Tropical Medicine, School of Medicine, Alborz University of Medical Sciences, Karaj, Iran.

2Faculty of Nursing and Emergency Medicine, Alborz University of Medical Sciences, Karaj, Iran.

3Nephrologist, School of Medicine, Alborz University of Medical Sciences, Karaj, Iran.

*Corresponding author: Azamolmolouk Elsagh, Email: a_elsagh@abzums.ac.ir

Introduction: COVID-19, with its complications and co-infections, is the most important pandemic which has placed great strain on even the most developed health care systems, especially regarding the kidney transplant patients.

Case presentation: We present a case of CMV (Cytomegalovirus) reactivation after remission of COVID-19 in a kidney transplant patient, admitted to the emergency department.

Discussion: In fact, fever, dyspnea, weakness and tachypnea are the most common symptoms of COVID-19 that can mislead physicians to make inappropriate decisions.

Conclusion: COVID-19, especially CMV can potentially increase the mortality risk of kidney transplant recipients.

Keywords: Cytomegalovirus, Kidney transplantation, SARS Virus

چکیده مقالات سخنرانی

محور عفونی و علوم آزمایشگاهی

دختر جوان با تب، درد جنرالیزه و حمله ایسکمی گذرا مکرر

نویسندگان :

(۱) محمد رضا مقصودی: متخصص طب اورژانس، واحد توسعه تحقیقات بالینی ر جایی، مرکز آموزشی درمانی شهید رجایی، دانشگاه علوم پزشکی البرز، کرج، ایران

(۲) فاطمه سادات مهدوی*: پزشک عمومی، دانشگاه علوم پزشکی البرز، کرج، ایران، ایمیل: fatemehsadatmahdavi@yahoo.com

مقدمه:

بروسلوز به عنوان یکی از مهم ترین بیماری های مشترک انسان و دام، اغلب با علائمی همچون ضعف، لرز، درد عمومی بدن، تب و آرتریت تظاهر می یابد. درگیری مستقیم سیستم عصبی در کمتر از ۵٪ کیس های بروسلوز رخ می دهد که بررسی سرولوژیک و کشت بروسلا در بیماران با تظاهرات مشکوک ضروری است.

هدف:

قرار دادن بروسلوز به عنوان یکی از تشخیص های افتراقی اصلی در بیماران با علائم مشکوک و انجام بررسی های سرولوژیک، کشت خون و کشت مغز استخوان

معرفی بیمار :

دختر ۲۳ ساله که ۳ ماه گذشته با علائم تهوع و درد عضلانی جنرالیزه به پزشک مراجعه کرده و تحت درمان با NSAID و پلازیل قرار گرفته است. پس از بهبود نسبی علائم، بیمار دچار درد جنرالیزه و پیشرونده موسکولواسکلتال، میالژی، سردرد و آرترالژی شده است. سپس بعد از گذشت یک ماه، با تب و لرز و همی پارزی ناگهانی در سمت چپ در یک بیمارستان محلی بستری شده است. با توجه به شک بالینی به SLE، برای او متیل پردنیزولون شروع شد و بیمار با بهبود علائم ترخیص شد. MRI مغز و گردن و EMG بیمار نرمال بوده است. بیمار مجدداً با تشدید علائم و با شکایت سردرد، درد گردن و چشم و تاری دید مراجعه کرد. او علائمی از حساسیت به نور، آفت دهان یا ژنیتال یا وجود پدیده رینود را ذکر نمی کرد اما دچار کاهش وزن، آنورکسی و آمنوره شده بود. در معاینه فیزیکی بیمار II بود و علائم حیاتی نرمال بودند. راش مالار و زخم دهانی مشهود بود. با توجه به علائم، لنفوپنی بیمار و پریکاردیال افیوژن در اکوکاردیوگرافی، با شک به SLE فاکتور های روماتولوژیک درخواست شد. فاکتورهای روماتولوژیک و ویروسی، کشت خون و سرولوژی بروسلا نرمال بودند. بیمار سپس علاوه بر تب، استفراغ و درد عضلانی استخوانی دچار اسهال و درد شکمی نیز شد. در سونوگرافی یافته توجه کننده ای پیدا نشد و در اکو مجدد، اندوکاردیت R/O شد. با توجه به علائم بیمار کاندید پالس تراپی شد و علائم بالینی به طور قابل توجهی بهبود یافت. به علت تداوم تب و درد استخوانی، آسپیراسیون مغز استخوان انجام شد که در کشت آن بروسلا گزارش شد. برای بیمار داکسی سایکلین، ریفامپین و تری متوپریم-سولفامتوکسازول تجویز شد. علائم بیمار به تدریج بهبود یافت و بعد از تکمیل درمان، کشت مغز استخوان نیز منفی شد.

بحث و نتیجه گیری:

درگیری های متعددی در سیستم عصبی از جمله مننژوانسفالیت، آبسه مغزی، آبسه اپی دورال، میلیت و سندرم مننژوکولار در بروسلوز گزارش شده است. وسکولیت های مرتبط با بروسلوز نیز می توانند تمامی عروق از

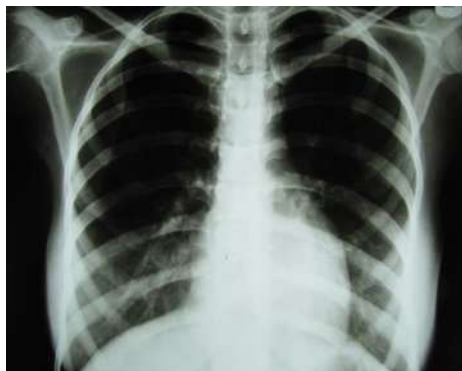چکیده مقالات سخنرانی

محور عفونی و علوم آزمایشگاهی

جمله عروق CNS را درگیر کنند. همچنین درگیری ایزوله پریکارد یا میوکارد، بدون درگیری اندوکارد، به ندرت در کیس های بروسلوز دیده می شود. تشخیص بروسلوز ممکن است با سرولوژی منفی و کشت مثبت انجام شود که کشت مغز استخوان درصد تشخیص بالاتری نسبت به کشت خون دارد.

کلید واژه ها :

بروسلوز- درگیری - CNS درد جنرالیزه- تب



Immunology				
Test	Result	Unit	Method	Reference Intervals
Wright agg. test	Negative	titer	Tube aggl.	
Coombs Wright	Negative	titer	Tube aggl.	
2 ME	Negative	titer	Tube aggl.	
Widal agg. test	Negative	titer	Slide aggl.	
Kata Azar Ab	Negative	titer	IFA	Up to 1/128
Borrelia Burgdorferi Ab (IgG)	<5.0	Au/ml	CLIA	< 5 : Negative 5 - 5.5 : Borderline >5.5 : Positive
Borrelia Burgdorferi Ab (IgM)	<0.1	Index	CLIA	< 0.9 : Negative 0.9-1.1 : Borderline > 1.1 : Positive

Specimen : Blood 3		Result
Test		
نوبت اول		
Organism		No growth after 48 hrs
Culture		Continued
نوبت دوم		
Organism		No growth after 48 hrs
Culture		Continued
نوبت سوم		
Organism		No growth after 48 hrs
Culture		Continued

Microbiology	
Test	Result
Culture for :	
CULTURE :	Brucella Spp isolated.

چکیده مقالات سخنرانی

محور عفونی و علوم آزمایشگاهی

خانم ۴۲ ساله با عارضه پوستی ناشی از درمان دارویی ضد سل

نویسندگان :

(۱) سها نامازی: (داروسازی بالینی، گروه داروسازی بالینی، دانشکده، داروسازی، علوم پزشکی تهران، تهران، ایران)

email: namazisooha@yahoo.com

(۲) نوشین شیرزاد: (فوق تخصص غدد، گروه داخلی، دانشکده پزشکی، دانشگاه علوم پزشکی تهران، تهران، ایران)

(۳) مهرداد شوندي*: (فارماکوتراپی، گروه فارماکوتراپی، داروسازی، علوم پزشکی تهران، تهران، ایران)

(۴) نغمه دینی: (فارماکوتراپی، گروه فارماکوتراپی، داروسازی، علوم پزشکی تهران، تهران، ایران)

مقدمه:

عوارض جانبی ناشی از داروها همواره یک چالش درمانی مهم محسوب می شوند، به ویژه زمانی که عارضه نادر و یا جدید می باشد. عوارض دارویی طیف وسیعی از علایم را شامل می شوند: عوارض خفیف تا عوارض جدی و تهدید کننده حیات و حتی مرگ.

در صورت شک به عارضه دارویی، لازم است تا تشخیص افتراقی های دیگر، هم چون بیماری هایی که می توانند نشانه های بالینی مشابه را ایجاد کنند، مدنظر قرار گیرند. به عنوان مثال در این گزارش بالینی، بیماری با بثورات جدی و با سابقه Tuberculous lymphadenitis مورد بررسی قرار خواهد گرفت.

داروهای ضد سل از جمله داروهای پر عارضه می باشند که در میان آن ها ایزونیازید، بیشترین شیوع عارضه را به خود اختصاص داده است. که با توجه به نقش کلیدی آن در درمان انواع سل شناسایی و نحوه مدیریت عوارض جانبی آن بسیار مهم است. حال از سوی دیگر بیماری نارسایی آدرنال با علایمی همچون خستگی، کاهش وزن، عوارض گوارشی و درد مفاصل می تواند همراه باشد. در همراهی این دو بیماری و بروز عوارض، افتراق بین عارضه دارویی یا عارضه بیماری، نیازمند بررسی های متعددی می باشد.

هدف:

شناسایی عارضه جانبی ایزونیازید و تشخیص افتراقی آن با سایر بیماری های احتمالی و نحوه مدیریت عارضه دارویی در کنار درمان موفقیت آمیز سل غدد لنفاوی

معرفی بیمار :

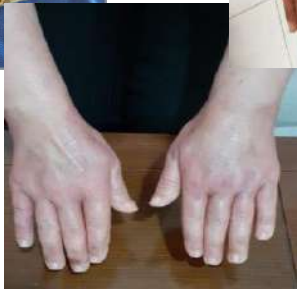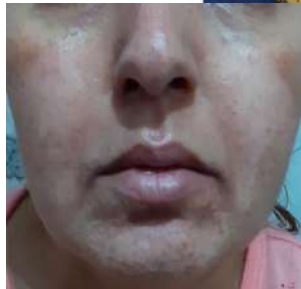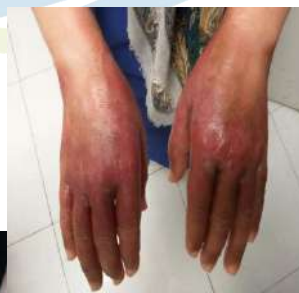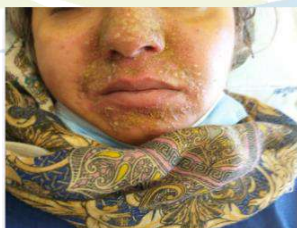بیمار خانم ۴۲ ساله با شکایت درد شکم، ضعف، بیحالی و ضایعات پوستی و گزگز اندام تحتانی به مجتمع بیمارستانی امام خمینی تهران، وابسته به دانشگاه علوم پزشکی تهران، مراجعه می نمایند. ضایعات بصورت راش پوستی قرینه در انتهای اندام ها و پلاکهای اریتروماتو بر روی مفاصل دست و ضایعات پاپول در قسمت مرکز صورت (پری اورال و بینی) مشاهده شد. بیمار سابقه بیماری lymph node tuberculosis از چهار ماه پیش (تحت درمان با ایزونیازید ۳۰۰ میلی گرم در روز و ریفامپین ۶۰۰ میلی گرم در روز)، سابقه بیماری نارسایی آدرنال از یک ماه پیش (تحت درمان با فلودروکورتیزون ۰.۱ میلی گرم در روز)، هایپوتیروئیدی (تحت درمان با لووتیروکسین ۰.۱ میلی گرم در روز) و اکزما را ذکر می کردند. در بررسی اولیه با مشاوره سرویس

پوست با توجه به سابقه بروز اگزما در بیمار، درمان های موضعی برای بیمار آغاز گردید و جهت درمان سایر علائم با شک به عدم کنترل کافی آدیسون تحت نظر سرویس غدد تحت بررسی و تنظیم رژیم دارویی قرار گرفتند. با گذشت یک هفته علائم بیمار بهبود نیافت و روبه بدتر شدن رفت که بیوپسی پوست گرفته شد. با مشاوره سرویس روماتولوژی جهت رد کردن لوپوس دارویی تست های روماتولوژیکی درخواست گردید و با توجه به سیر بدتر شدن بیماری طبق نظر سرویس عفونی و داروسازی بالینی، داروهای ضد سل بیمار تا زمان آماده شدن بیوپسی بیمار و آزمایشات روماتولوژیکی بیمار قطع گردید. نتیجه بیوپسی بیمار mild lymphocytic vasculopathy گزارش گردید و نتایج آزمایشات روماتولوژیک بیمار از جمله anti-histone منفی گزارش گردید. در نهایت با مشاوره مجدد سرویس پوست و داروسازی بالینی با شک به pellagra تحت درمان با نیکوتینیک اسید قرار گرفت و در پیگیری های هفتگی ضایعات پوستی و علائم گوارشی بیمار رو به بهبود رفت.

بحث و نتیجه گیری:

یکی از عوارض دارویی ایزونیازید کمبود ویتامین های گروه B من جمله B6 و B3 می باشد، به خصوص در بیمارانی که از سوء تغذیه نیز رنج می برند. در منابع، تعداد بسیار محدودی کیس مبتلا به پلاگرا ناشی از مصرف ایزونیازید گزارش گردیده است. علائم پلاگرا می تواند طیفی از درماتیت، اسهال، دمانس و مرگ را شامل شود، که در صورت اصلاح با نیاسین بخوبی قابل کنترل است. از سمت دیگر ادامه درمان های پایه ای ضد سل بیمار یا تغییر نوع رژیم دارویی بیمار (استفاده از درمان های خط دوم) بعد از اصلاح نیاسین چالش دیگری در این بیماران است که شواهد کافی در منابع موجود نمی باشد و در این مورد، با توجه به شدت بیماری سل و درگیری ارگان ها، ضرورت درمان با درمان های خط اول، طول مدت درمان ضد سل بیمار و شرایط بالین مریض باید تصمیم گیری گردد.

کلید واژه ها: سل ، لوپوس دارویی، پلاگرا، ایزونیازید



چکیده مقالات سخنرانی

محور جراحی و ارتوپدی و چشم

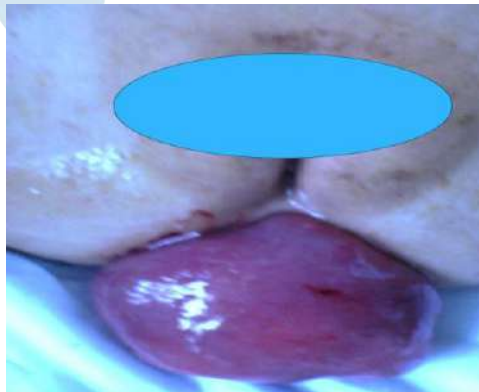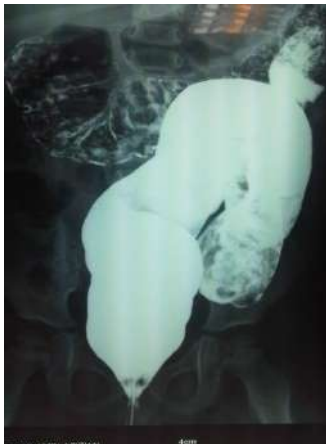تشخیص و درمان پرولاپس داخلی رکتوم

نویسندگان :

(۱) صلاح الدین دلشاد * فوق تخصص جراحی، بیمارستان فوق تخصصی مریم ، کرج، ایران.

مقدمه:

پرولاپس داخلی رکتوم در کودکان یکی از علل یبوست های آزار دهنده و مقاوم به درمان دارویی می باشد. این بیماری به دلیل پیدایش چین های مخاطی در دیستال رکتوم یک نوع یبوست انسدادی ایجاد می کند. در صورت تشخیص به موقع به روش های مطرح شده توسط مولف انجام گیرد ، درمان نیز با روش های ساده قابل انجام می باشد. در این مقاله روش های درمانی این بیماری شناخته ارائه می گردد. یبوست در کودکان یکی از بیماری های شایع بوده و دوسوم مراجعه کنندگان به پزشکان فوق تخصص گوارش اطفال برای یبوست می باشد. بطور کلی یبوست ها در دو گروه ایدئوپاتیک و نیازمند درمان دارویی قرار می گیرند و گروه دوم که نیازمند عمل جراحی می باشد. در این میان بیماری پرولاپس داخلی رکتوم در کودکان که جزو بیماری های عامل یبوست انسدادی محسوب می شود به هنگام مراجعه به متخصصین اطفال و فوق تخصص گوارش، آن را جزو یبوست های ایدئوپاتیک تلقی نموده و تحت درمان دارویی قرار می دهند از آنجائیکه درمان دارویی به پرولاپس داخلی رکتوم اثر بخشی ندارد. لذا در مراجعات داروهای دیگر آزمایش می شود اما بازهم بی نتیجه می ماند. بجائی می رسد که خانواده های بیماران از داروهای جدید مأیوس شده به داروهای گیاهی روی می آورند. زمانی که این قبیل بیماران به جراحان اطفال مراجعه می کنند از آنجائیکه در معاینه اولیه جابجایی مقعد (Anterior Anus) و یازخم واولرواسکار آن مشاهده نمی شود به بیماری هیروشرپنگ (Hirschsprung) مشکوک شده و عکس رادیولوژی باریوم انما درخواست می کنند. در عکس باریوم انما مشاهده تصویر شبیه به تنگی انتهای رکتوم و گزارش اشتباه رادیولوژ در این زمینه، جراح را وادار می کند تا توصیه عمل های جراحی کلسومی - پولژو- بستن کلسومی نماید و گاه اجرایی می شود. در حالیکه پرولاپس داخلی رکتوم که ناشی از چین های مخاط دیستال رکتوم بوده و یک نوع یبوست انسدادی ایجاد می کند و مانع دفع آسان توده های مدفوع می گردد.



گزارش یک مورد درماتوفیبروسارکوم پروتوبرانس پستان

Authors:

1) Leila hajimaghsoudi

Breast surgeon, Shahid Madani hospital, assistant professor of Alborz University of medical sciences, karaj, Iran

2) Ramesh Omranipour

1- Breast disease research Centre, cancer institute, Tehran University of medical sciences, Tehran, Iran

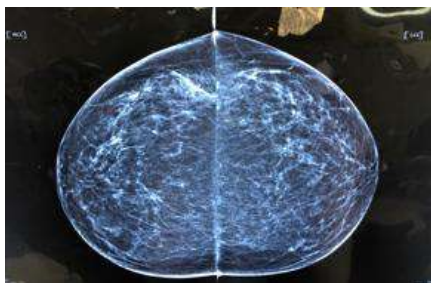
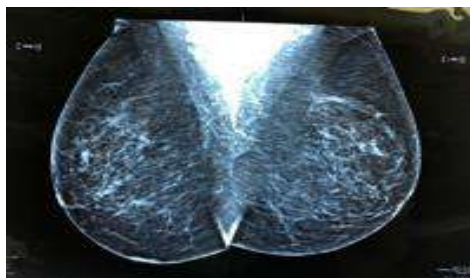
2-department of cancer surgery, cancer institute, Tehran University of medical sciences, Tehran, Iran

مقدمه:

درماتوفیبروسارکوم پروتوبرانس یک سارکوم بافت نرم است که از فیبروبلاست های پوستی منشأ می گیرد. معمولاً در تنه یا اندامها رخ می دهد و می تواند به بافت زیر جلدی تهاجم داشته باشد. به ندرت در پستان با بروز ۰٫۸ تا ۵٫۴ درصد در هر میلیون جمعیت رخ می دهد. معمولاً به صورت یک توده با قوام سفت، با حدود کاملاً مشخص، متحرک و بدون تندرns بروز می کند. تشخیص توسط هیستوپاتولوژی و ایمنوهیستوشیمی تایید می گردد. درمان توصیه شده برای این ضایعات برداشتن موضعی گسترده است. رادیوتراپی کمکی یا ایماتینیب می تواند به عنوان درمان کمکی در نظر گرفته شود. بقای بدون عود و بقای کلی آن بسیار خوب است.

معرفی بیمار :

در این مطالعه ما بیمار خانم ۴۸ ساله ای را معرفی می کنیم که با تومور در حال رشد در پستان سمت چپ مراجعه کرده است. بیمار تحت درمان با اکسیزیون موضعی وسیع ضایعه و بازسازی انکوپلاستیک قرار گرفت. تشخیص درماتوفیبروسارکوم پروتوبرانس پس از ارزیابی بافت شناسی دقیق تایید شد. پیش آگهی بیمار بسیار عالی بود.



چکیده مقالات سخنرانی

محور جراحی و ارتوپدی و چشم

گزارش یک مورد اسپیرآدنوکارسینوم پستان چپ

Authors:

1) Leila hajimaghsoudi

Breast surgeon, Shahid Madani hospital, assistant professor of Alborz University of medical sciences, karaj, Iran

2) Negar Mashoori

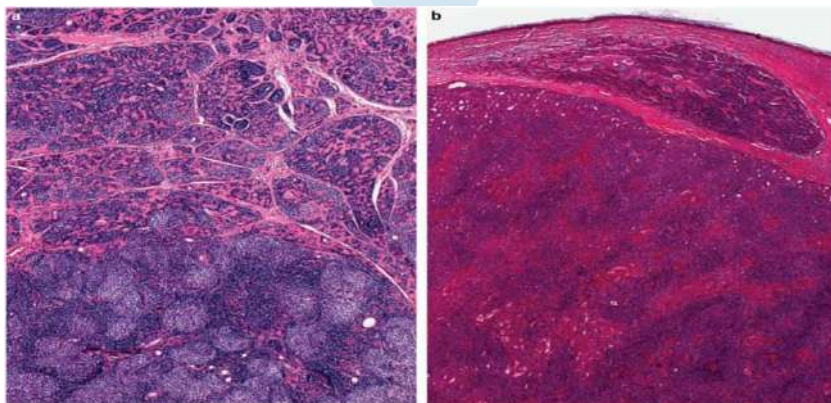
Breast surgeon, cancer institute, Tehran University of medical sciences, Tehran, Iran

مقدمه:

اسپیرآدنوکارسینوم یک نفوپلاسم نادر آدنکس پوست است که ممکن است رفتار تهاجمی داشته باشد. در سنین بالاتر و نژاد قفقازی شایع تر دیده شده است. اغلب با یک اسپیرادنوم خوش خیم با رشد آهسته همراه است که دچار دگرگونی بدخیم می شود. در بیشتر موارد، برداشتن موضعی گسترده اصلی ترین درمان مطرح شده در گزارشات می باشد. اکسیزیون غدد لنفاوی معمولاً برای کسانی که متاستاز غدد لنفاوی مشکوک یا تأیید شده دارند توصیه شده است. میزان بالای عود موضعی (۲۰٫۸٪)، متاستاز (۳۷٫۴٪) و مرگ و میر (۱۹٫۱٪) گزارش شده است.

معرفی بیمار:

بیماری که مطرح می شود خانم ۵۴ ساله ای است که با شکایت زخمی شدن و افزایش سایز توده ای که از سالها قبل در لترال پستان چپ وجود داشته مراجعه کرده است. بیمار تحت اکسیزیون توده قرار می گیرد و در بررسی پاتولوژی اسپیرآدنوکارسینوم گزارش می شود.



External Iliac Artery Thrombosis as a Result of Acetabular Fixation Through the Ilioinguinal Approach: A Case Report

Running head: Postoperative External Iliac Artery Thrombosis

Authors: 1) Elahe Sheikhi – Student of Medicine, School of Medicine Alborz University of Medical Sciences, Karaj, Iran Gmail: elahe/sheikhi2323@gmail.com

2) Arvin Najafi – Department of Orthopaedic Surgery, Shahid Madani Hospital, Alborz University of Medical Sciences, Karaj, Iran

3) Salman Azarsina - Department of Orthopaedic Surgery, Shahid Madani Hospital, Alborz University of Medical Sciences, Karaj, Iran

Introduction: Fractures of the acetabulum are almost always the result of high-energy traumas. Most studies suggest that implementing a surgical treatment in acetabular fractures is more preferred and superior to non-operative options. In most cases, specifically fractures of the anterior wall of the acetabulum, the inguinal approach is mainly preferred to access the site of the bone fixation. Some possible complications reported mainly include lateral cutaneous nerve of thigh damages and disruption of the femoral and obturator artery anastomoses existing in the retropubic by the exposure of the ilioinguinal region [1]. Lower limb ischemic events due to arterial thrombosis after acetabular fixation surgeries are infrequent. However, such complications could be limb-threatening; therefore this is important to save time and resources by quick diagnosis and proper devices [2]. This study aims to report a clinical case of severe arterial thrombosis after acetabular fixation surgery performed by an ilioinguinal approach while receiving pharmacological thromboprophylaxis during admission to the hospital.

Case presentation: A 57-year-old healthy woman was brought to the emergency department with a left acetabular fracture due to a slip and fall accident as she fell on the left side of the body. As seen in the anteroposterior view of the plain pelvic radiograph shown in (Fig. 1), she was admitted to the orthopedic ward with a both-column acetabular fracture diagnosis. Neuromuscular and vascular examinations were routine, and the patient had no complaints except severe pain in the left inguinal region. After admission, the patient received

چکیده مقالات سخنرانی

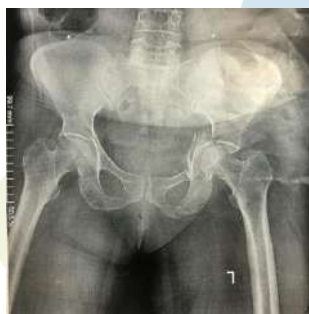محور جراحی و ارتوپدی و چشم

antithrombotic medications for prophylaxis. Eventually, on the third day of admission, she underwent acetabular fixation surgery through the ilioinguinal approach with the implementation of a plate and screws for 105 minutes from incision to wound closure. (Fig. 2) During her convalescence in the hospital (four hours after surgery), she experienced coldness accompanied by skin pallor in the left leg. In addition, CT Angiography was done for the patient and revealed left external iliac artery thrombosis leading to surgical thrombectomy consequently. (Fig. 3 and Fig. 4) After the therapy, the patient's symptoms resolved, and she was discharged healthfully. She was followed up for 15 months, and during this time, duplex ultrasonography was performed and demonstrated a typical flow pattern in the left leg arterial circulation. Ethical consideration: A patient informed consent was obtained for presenting this case report.

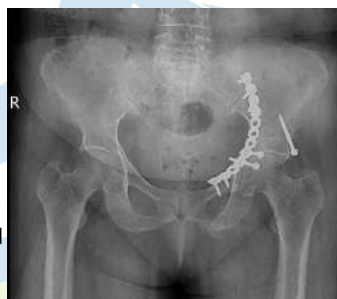Discussion: Traumatic pelvic bone and acetabulum fractures would include 2% of all fractures. Motor vehicle and fall accidents account for the two most common mechanisms of injury [3]. The subpopulation of elderly patients with acetabular fractures due to traumatic injuries is overgrowing [4]. Firoozabadi et al. reported that 33% of 1123 patients with acetabular fractures died within one year, and 84% of the deceased patients had non-operative treatments [3]. There are always complications and difficulties in treating acetabular fractures, not only because of associated major organ injuries but also complicated fracture types and difficulties in the operative approach for the reduction [5]. These complications will lead to uncertainty about the primarily used ilioinguinal approach for treating the complex fractures of the acetabulum [6]. Most results show that the internal fixation of acetabular fractures would lead to a good outcome in most patients [7]. In the ilioinguinal approach, a wide window to the anterior column of the acetabulum is provided by an incision made from the symphysis pubis to the sacroiliac joint. Letourneau et al. reported an 87% of successful, perfect reduction by applying this approach in acetabular fractures [8]. While utilizing this surgical approach may give rise to arterial thrombosis, it would appear that there are no better alternatives in the management of the fractures of the anterior column of the acetabulum. Minor literature previously suggested that this complication is mainly associated with tissue damage during the fracture reduction and malpositioning of the devices or implants. Probe et al. suggested that micro-injuries and stresses

during the operation might be responsible for arterial thrombosis [9]. In 2020, Kelly et al. systematically reviewed 8389 acetabular fractures in multiple studies. It is reported in their study that there is still a need for good quality data to precisely assess the possible complications and outcomes [10]. In conclusion, there could always be a minimal risk for a rare complication like arterial thrombosis after acetabular fixation with the ilioinguinal approach; thereby, a complete vascular examination and routine measurement of the distal arterial pressure in the limbs after the surgery would prevent serious complications.

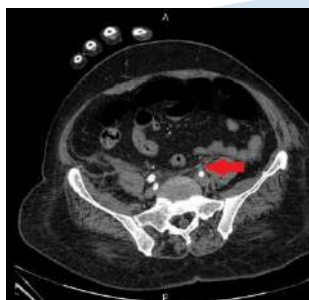
Keywords: Case report; Pelvic Bones; Acetabulum; Thrombosis



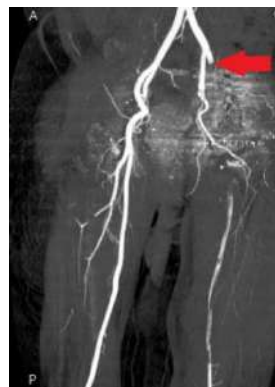
► Figure 1: Plain pelvic radiograph before the fixation surgery. (Antero-posterior view)



◀ Figure 2: Plain pelvic radiograph after the surgery and fixation with plate and screws. (Antero-posterior view)



► Figure 3: Axial pelvic CT-Angiogram showing occlusion in the left external iliac artery. (the red arrow)



◀ Figure 4: Coronal pelvic angiogram demonstrating left external iliac artery occlusion (the red arrow) after the bifurcation of the left common iliac artery.

Bilateral asymmetrical hip dislocation after falling from height: a case report

Authors: 1) Dr.Mohammad Sajjad Mirhoseini, Orthopedic specialist, Assistant professor, Madani Clinical research Development Unit, Alborz University of Medical Science, Karaj, Iran

2) Seyede Sanaz Mirrahimi, BSc student of operating room, Student research committee, School of Paramedical Science, Alborz University of Medical Science, Karaj, Iran

3) Samaneh Doroudian, BSc student of operating room, Student research committee, School of Paramedical Science, Alborz University of Medical Science, Karaj, Iran

4) Omid Kohandel General practitioner, Madani Clinical research Development Unit, Alborz University of Medical Science, Karaj, Iran

Introduction: Hip dislocations accounts for 2-5% of all joint dislocations. 90% of hip dislocations are posterior. Bilateral dislocations are very rare and reported to account for 1.25% of all hip dislocations. In a study of 104 cases, 53% of cases were right posterior and 47% were right anterior and left posterior. The most common associated fractures with hip dislocation are fractures of proximal femur and acetabulum.

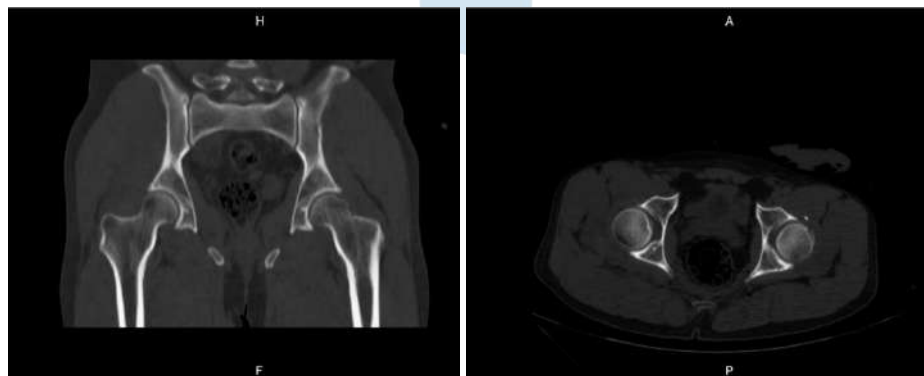
Purpose: Close reduction of asymmetrical bilateral dislocation of hip in a 60 years old man

Case presentation: The patient is a 60 YO male with no history of previous hip trauma or ligament laxity. After falling from 6 meter height, he was sent to the Imam Hasan Hospital, Nazarabad, Iran. After initial assessments and hip CT-scan, without any Therapeutic interventions the patient was referred to Madani Hosptial Karaj, Iran that is the trauma center of Karaj. Further assessments and review of the CT scans reviled a posterior dislocation of the right hip and anterior dislocation of the left hip . The extremities were swelled and there was no sign of neural or vascular damage and capillary filling was normal. The patient was alert; CxR, head and neck CTs were normal. 4 hours after injury the patient was immediately admitted to operation room and after anesthetizing, a closed pelvic reduction operation was done by orthopedic surgeon. Post-reduction CT scan was asked to confirm the success of hip reduction. The operation was successful and head of femur was properly located in acetabulum fossa.

Discussion: Asymmetric bilateral hip dislocations are very rare and account for 0.01%-0.02% of all joint dislocations. Asymmetric Hip dislocation are more common among men and the most common cause of this dislocation is vehicle accidents because hip is a very stable joint and a high energy trauma is required to dislocate it. Buckwalter et al. published a review of reported cases of asymmetrical bilateral dislocation of hip. They collected case reports from 1845 to 2015 and mentioned that number case reports is increasing since then. We actually used their finding and added case reports that were published from 2015 to 2021. The most important finding of this study is that although these patients are mostly male but male to female ratio is similar in both bilateral and unilateral dislocations. We also found that the association between terrific accidents and unilateral hip dislocation seems to be stronger than bilateral dislocations. A possible bias for this study is the lower rate of traffic accidents in some cases that belong to study of Buckwalter et al. that was reported in 1800s and early 1900s. Current study is the first study to report these findings about asymmetrical hip dislocation so it is not possible to compare our findings with other studies.

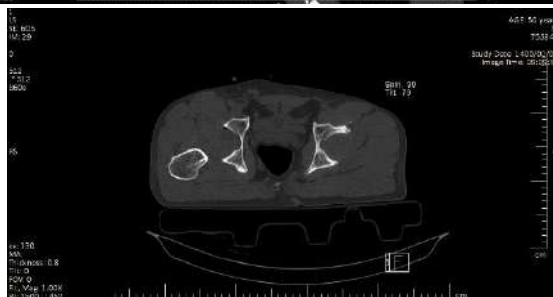
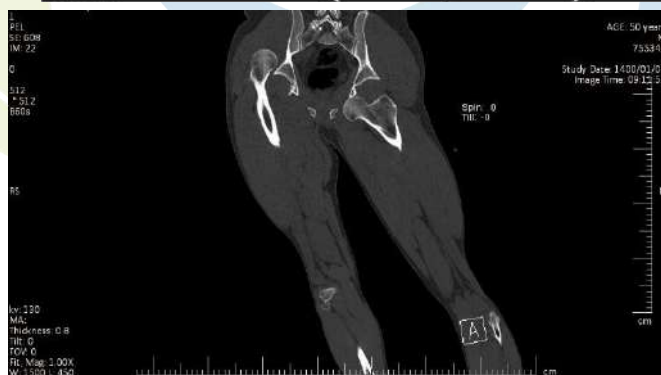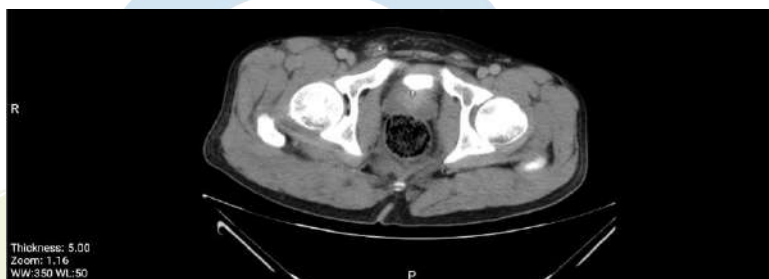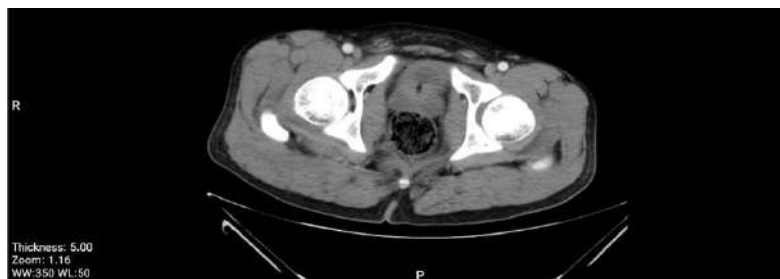
The most common complication of hip dislocation is AVN, the time interval between injury and reduction is crucial. The risk of AVN increases when the interval is longer than 6 hours. This time was 4 hours in our case and no sign of AVN was present in follow up.

Keywords: Hip dislocation, asymmetrical bilateral hip dislocation



چکیده مقالات سخنرانی محور جراحی و ارتوپدی و چشم

محور جراحی و ارتوپدی و چشم



Bilateral Very Thick Corneas and Short Stature

Authors:

- 1) Hamidreza Hasani, MD. Assistant professor of ophthalmology, department of Ophthalmology, Madani medical Center, School of Medicine, Alborz University of Medical Sciences, Karaj, Iran. hamidrezahasani@yahoo.com
2. Sima Sheikghomi, MD. Assistant professor of ophthalmology, department of Ophthalmology, Madani medical Center, School of Medicine, Alborz University of Medical Sciences, Karaj, Iran. sshaikhghomi@yahoo.com
3. Reyhane Farjadi kia, medical student. Alborz Office of USERN, Universal Scientific Education and Research Network (USERN), Alborz University of Medical Sciences, Karaj, Iran. remofarjadi@gmail.com

Introduction: Increased central corneal thickness is associated with many congenital and acquired disorders. There are studies which suggest that genes have a strong role in determination of corneal thickness. This correlation is more detectable in extreme values of the corneal thickness.

Purpose: In this case report, we describe a young woman with short stature, brachydactyly and bilateral very thick and steep corneas with central corneal thicknesses (CCTs) thicker than 650 μ m and simulated keratomeries (Sim-Ks) of higher than 50 diopeters.

Case presentation: Refraction of the right eye and the left eye were -5.25-5.75*121 and -4.5-6*59 and the best-corrected visual acuities were 0.3 and 0.2 (byLogMar), respectively. On slit lamp examination the corneas seemed totally clear without any evidence of focal or diffuse epithelial or stromal edema and no guttata could be detected. On Sirius topographies of the patient, a bilateral small horizontal visible iris diameter (HVID) of 10.56 and 10.46mm accompanied with high anterior elevation was noted. Endothelial microscopies of the patient consisting of the endothelial cell densities and morphologies were normal.

Discussion: concurrent corneal abnormalities and skeletal anomalies in our patient may suggest a genetic linkage.

Keywords: cornea, short stature, thickness

Watershed Cerebral Infarction in Methadone Overdose in a Teenage

Authors: 1) LIDA SHOJAEI ARANI: Assistant Professor, Fellowship of Clinical Toxicology, Kosar Hospital, Emergency Department, School of Medicine, Alborz University of Medical Sciences, Karaj, Iran Email: L.shojaei52@gmail.com

2) HOORVASH FARAJI DANA: Assistant Professor, Fellowship of Clinical Toxicology, Kosar Hospital, Emergency Department, School of Medicine, Alborz University of Medical Sciences, Karaj, Iran Email: F.drhoorvash@gmail.com

3) AKRAM SADAT RAZAVIZADEH: Department of Emergency Medicine, Kosar Hospital, Alborz University of Medical Sciences, Karaj, Iran Email: Akramrazavizadeh@gmail.com

4) HANIEH TOGHROLI: Student in Medical Sciences, Student Research Committee, School of Medicine, Alborz University of Medical Sciences, Karaj, Iran. Email: Hanieh.toghroli@gmail.com

5) ALI FARAJI: Student in Medical Sciences, Student Research Committee, School of Medicine, Alborz University of Medical Sciences, Karaj, Iran. Email: Alifarajii98@gmail.com

Introduction: Overdose of opioids is known to produce coma, respiratory depression and miosis. Compared to the poisoning by other opioids, methadone is characterized by its delayed onset, long duration of action and prolonged QTc. Watershed cerebral infarctions, also known as border zone infarcts, occur at the border between cerebral vascular territories where the tissue is furthest from arterial supply and thus most vulnerable to reductions in perfusion. Watershed cerebral infarctions has been reported in methadone intoxications in elderlies but with less prevalence in teenagers, here we report a Watershed cerebral infarction in a teenager who overdosed methadone.

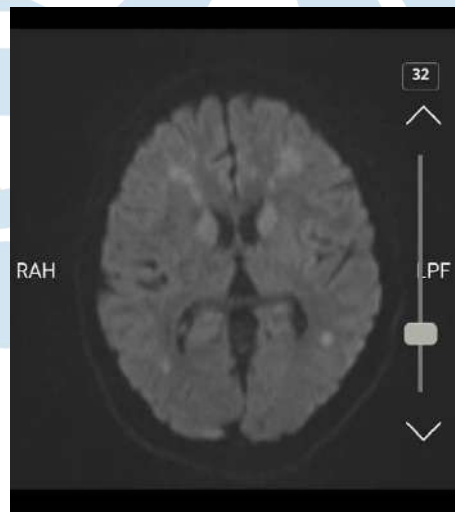
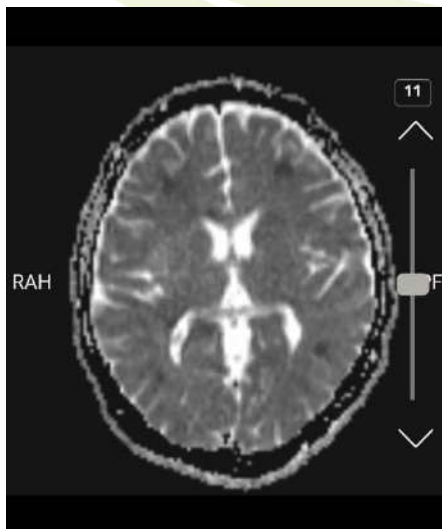
Purpose: This case shows that watershed can also happen in juvenile however it is common in elderlies.

Case presentation: A 16-year-old boy with loss of consciousness was referred to KOWSAR hospital from Shariati hospital. He had a history of taking 20 cc of methadone syrup last night. He has been lethargic and unconscious since the day of admission's morning. He was referred to KOWSAR hospital after primary supportive cares including intubation and Naloxone injection. His vital sign was: BP=136/97 PR=102 RR=19 T=36.9 SPO2=84%. He was intubated and had tachycardia. His pupils were miotic and reactive to light. Fine crackle and normal s1 s2 without any murmurs were auscultated. He was able to open his eyes by sound stimulation. Laboratory tests were: WBC = 11.3 /mm3 (Neutrophil = 86% / Lymphocyte = 9.1%) BS = 98 mg/dl PH = 7.31 / PCO2 = 40 HCO3 = 19.2 BUN = 23 mg/dl Cr = 1.2 mg/dl AST = 280 U/L ALT = 340 U/L Alk.p = 255 U/L Serum Na = 134 mEq/L Serum K = 4.2 mEq/L CPK = 1439 U/L. Urine

toxicological screen was positive for methadone and benzodiazepine. ECG series were normal. In CXR consolidation was observed in lower lobes. In emergency department, he was set to be NPO and CBR. IV fluid D/W 10%, amp Pantoprazole, amp Heparin, drip Midazolam and drip Fentanyl was started. He was admitted in ICU. In ICU supporting care including ventilation, cardiac monitoring was initiated. As he had consolidation in lower lobes in CXR, Ceftriaxone and Clindamycin was ordered for aspiration pneumonia. Raised LFT demonstrated ischemic hepatitis so antioxidant NAC and LIVERGOL was ordered. Metabolic acidosis was corrected and electrolytes was also observed. Raised CPK showing rhabdomyolysis was treated by hydration. On the second day of admission he was able to breath spontaneously so he was extubated but he was not able to move lower extremities. In physical examination DTR was hyper reflexed, extremities' Forces were decreased and Babinski test was down so neurologic consultation was requested. In Brain CT and MRI watershed infarction was observed (Figure 1). Finally, He was set to conservative care.

Discussion: The importance of this case is that watershed infarct usually occurs in elderlies who have atherosclerotic plaques in cerebral arteries due to hypotension and hypovolemia but here we see this happened in a teenager.

Keywords: Methadone overdose, Watershed infarct, Methadone intoxicity



Serotonin syndrome in a young adult through single serotonin-modifying agents

Authors: 1) LIDA SHOJAEI ARANI 1, HOORVASH FARAJI DANA 2, AKRAM SADAT RAZAVIZADEH 3, ALI FARAJI4

1. Assistant Professor, Fellowship of Clinical Toxicology, Kosar Hospital, Emergency Department, Alborz University of Medical Sciences. Email: L.shojaei52@gmail.com

2. Assistant Professor, Fellowship of Clinical Toxicology, Kosar Hospital, Emergency Department, Alborz University of Medical Sciences. Email: F.drhoorvash@gmail.com

3. Department of Emergency Medicine, Kosar Hospital, Alborz University of Medical Sciences. Email: Akramrazavizadeh@gmail.com

4. Student in Medical Sciences, Student Research Committee, Alborz University of Medical Sciences, Karaj, Iran. Email: Alifarajii98@gmail.com

Introduction: Serotonin syndrome can be a serious complication of treatment with selective serotonin reuptake inhibitors (SSRIs), tricyclic antidepressants, monoamine oxidase inhibitors (MAOIs), and other serotonergic medications. The syndrome is characterized by the sudden onset of cognitive/behavioral changes, autonomic instability and neuromuscular changes. It usually occurs when 2 or more serotonin-modifying agents are used in combination; however, cases have been reported after single agent therapy.

Case presentation: A 19 year-old female with a history of major depression since a year ago referred to Kowsar hospital from Shariati hospital of Karaj on 1401/01/29. She was complaining of anxiety, vertigo (worsening due to closing eyes), and tachycardia since 5 hours ago and had a history of taking 10 pills of LAMOTRIGIN, 10 pills of ESCITALOPRAM and 20 pills of MODAFINIL on the day of admission.

On physical examination, the patient was agitated and anxious. She was oriented and could obey commands and make verbal and eye contact. Spontaneous breathing was observed and there was not respiratory distress. She had tachycardia. Her vital signs were: PR: 160/min BP: 108/63 mmHg T: 37°C RR: 20/min SPO2: 97%. The patient's pupils were dilated and horizontal

nystagmus was seen. She was Serotonin syndrome can be a serious complication of treatment with selective serotonin reuptake inhibitors (SSRIs), tricyclic antidepressants, monoamine oxidase inhibitors (MAOIs), and other serotonergic medications. The syndrome is characterized by the sudden onset of cognitive/behavioral changes, autonomic instability and neuromuscular changes. It usually occurs when 2 or more serotonin-modifying agents are used in combination; however, cases have been reported after single agent therapy.

Case presentation: A 19 year-old female with a history of major depression since a year ago referred to Kowsar hospital from Shariati hospital of Karaj on 1401/01/29. She was complaining of anxiety, vertigo (worsening due to closing eyes), and tachycardia since 5 hours ago and had a history of taking 10 pills of LAMOTRIGIN, 10 pills of ESCITALOPRAM and 20 pills of MODAFINIL on the day of admission.

On physical examination, the patient was agitated and anxious. She was oriented and could obey commands and make verbal and eye contact. Spontaneous breathing was observed and there was not respiratory distress. She had tachycardia. Her vital signs were: PR: 160/min BP: 108/63 mmHg T: 37°C RR: 20/min SPO₂: 97%. The patient's pupils were dilated and horizontal nystagmus was seen. She was hiccupping presenting myoclonus. Induced clonus was also observed. Deep tendon hypereflexes was also existed. Laboratory data on admission were as following: WBC: 7800 /mm³ (segment: 70% Lymphocyte: 23% Mixed: 7%), RBC: 4230 /mm³ ESR: 12 mm/hr BS: 129 mg/dl BUN: 10 mg/dl Cr: 0.8 mg/dl Serum Na: 134 mEq/L Serum K: 3.4 mEq/L VBG: PH: 7.55 PCO₂: 21.2 HCO₃: 18.9 CRP: negative. PT: 13 S PTT: 35 S INR: 1 Control Time: 13 S. AST: 22 U/L ALT: 24 U/L Alk.P: 150 U/L CpK: 528 U/L. U/A was normal except weakly Positive Ketone and no Growth was seen in U/C. Normal sinus rhythm was seen in EKG. As she fulfill the clinical criteria of Serotonin Syndrome: Hyperthermia, Induced clonus, myoclonus and horizontal nystagmus and the laboratory data Ruled out any other reasons for her clinical signs and symptoms like: Meningitis, encephalitis, etc. the primary impression was set to serotonin syndrome so initial measurement was taken and she admitted to ICU. All serotonergic agents were stopped and Supportive care aimed at normalizing vital signs was done including: administration of IV fluid, continuous cardiac monitoring, Diazepam (10mg

چکیده مقالات سخنرانی

محور طب اورژانسی و مسمومیت

IV stat and PRN) to control her agitation, Acetaminophen (1 gr IV TDS if $T \geq 38^{\circ}\text{C}$). As she was moderately ill more aggressive treatment of autonomic instability was considered so CYPROHETADINE (4 gr PO Stat started and continued every hour till response) was ordered. During treatment her vital signs and symptoms was observed and laboratory test including: CBC diff , BUN Cr, VBG, PT, PTT, INR, Serum Na, Serum K , AST, ALT was done daily to observe any potential complication of serotonin syndrome like: DIC , rhabdomyolysis, metabolic acidosis ,renal failure , myoglobinuria and acute respiratory distress syndrome. Fortunately, none of the complications was seen and she responded to treatments and clonus was stopped after about 24 hours after admission. Finally, she was discharged after 3 days.

Discussion: Serotonin syndrome is a potentially life-threatening condition associated with increased serotonergic activity in the CNS. Serotonin syndrome should be suspected in patients presenting with tremor, hyperreflexia, clonus, or altered mental status soon after initiating or increasing the dose of an SSRI. A comprehensive clinical evaluation combined with the use of Hunter's criteria can assist clinicians in distinguishing serotonin syndrome from other etiological explanations. The above case illustrates the importance for clinicians to monitor for signs of serotonergic toxicity even in patients who are only taking a single serotonergic medication.

گزارش یک مورد همولیز شدید به دنبال مسمومیت با قرص برنج (فسفید آلومینوم)

نویسندگان :

دکتر نوید خسروی، متخصص پزشکی قانونی و فلوشیپ سم شناسی بالینی، گروه طب اورژانس، دانشکده پزشکی، دانشگاه علوم پزشکی مازندران، ساری، ایران

مقدمه:

فسفید آلومینوم معمولاً بصورت قرص یا پودر یافت می شود و در برخورد با آب یا اسید گاز فسفین (PH₃) را آزاد می کند که با مختل کردن عملکرد میتوکندری از طریق بلوک کردن سیتوکروم اکسیداز منجر به آسیب سلولها و در خیلی از موارد مرگ می شود.

هدف:

این گزارش موردی جهت اطلاع رسانی در خصوص بروز همولیز شدید به دنبال مسمومیت با فسفید آلومینوم است که یک عارضه نادر است.

معرفی بیمار:

بیمار خانم ۳۱ ساله ای است که به دنبال خوردن عمدی نصف قرص برنج (فسفید آلومینوم) به بیمارستان رازی قائم شهر اعزام شد. در بدو ورود افت فشار (SBP=80/50) و اسیدوز متابولیک خفیف داشت که بعد چند ساعت دریافت اینوتوپ فشار بیمار نرمال و اینوتروپ قطع شد. از روز دوم بستری بیمار دچار ایکتیر شد و در آزمایشات افت هموگلوبین و افزایش شدید ترانس آمیناز های کبدی و بیلی روبین دایرکت و ایندایرکت و ادرار قرمز رنگ شفاف شد که برای وی تشخیص همولیز و آسیب ایسکمیک کبدی مطرح شد. با انجام درمانهای نگهدارنده و تجویز آنتی اکسیدانها به تدریج بیمار بهبود مناسبی پیدا کرد و هموگلوبین که از ۱۱,۳ به ۷,۶ رسیده بود در زمان ترخیص به ۹,۱ و AST و ALT به ترتیب از ۱۲۲۰ و ۱۰۷۰ و بیلی روبین توتال و دایرکت به ترتیب از ۵,۳ و ۱,۶ در زمان ترخیص به سطح نرمال رسید. در نهایت بعد از ۱۱ روز بیمار با حال عمومی خوب و درمان آنتی بوتیکی خوراکی (به علت ابتلا به عفونت ادراری) از بیمارستان مرخص شد.

بحث و نتیجه گیری:

فسفید آلومینوم یک سم بسیار خطرناک است که متأسفانه در کشور ما به راحتی در فروشگاههای سم فروشی به فروش می رسد و در اختیار عموم قرار می گیرد. در بسیاری از موارد که مسمومیت شدید باشد بیمار طی چند (حدود ۶) ساعت، فوت می کند. در افرادی که زنده بمانند به ندرت ممکن است پدیده همولیز مشاهده شود که معمولاً پروگنوز نسبتاً خوبی دارند. در مواردی هم بیمارانی که با پرمگنات پتاسیم (با غلظت بالا) هم مورد شستشوی معده قرار گیرند هم همولیز دیده شده است، که در مورد بیمار مذکور از پرمگنات پتاسیم استفاده نشده بود.

کلید واژه ها: فسفید آلومینوم، مسمومیت با قرص برنج، همولیز، هپاتیت ایسکمیک

چکیده مقالات سخنرانی

محور طب اورژانس و مسمومیت

فلج دوطرفه اندام تحتانی به دنبال مسمومیت با هیدروژن پراکسید

نویسندگان :

محمد رضا مقصودی*: متخصص طب اورژانس، واحد توسعه تحقیقات بالینی راجایی، مرکز آموزشی درمانی شهید راجایی، دانشگاه علوم پزشکی البرز، کرج، ایران، ایمیل: DR.MAGHSOUDI.M@GMAIL.COM

فاطمه سادات مهدوی: پزشک عمومی، دانشگاه علوم پزشکی البرز، کرج، ایران

مقدمه:

هیدروژن پراکسید یک ماده ضد عفونی کننده بوده که برای ضد عفونی کردن زخم و ... استفاده می شود. این ماده به هیچ عنوان نباید بلعیده شود؛ زیرا مسمومیت با آن می تواند عوارض خطرناکی مثل آمبولی حباب های اکسیژن گسترده در عروق خونی ایجاد کند.

هدف:

هیدروژن پراکسید به عنوان یک ماده ی سمی تلقی می شود که مسمومیت با آن می تواند باعث عوارض متعدد نورولوژیک شود. در نتیجه شرح حال گیری، تشخیص و درمان به موقع آن از اهمیت بالایی برخوردار است.

معرفی بیمار :

بیمار آقای ۴۷ ساله با شکایت از فلج هر دو اندام تحتانی از یک ساعت قبل مراجعه کرده بود. بیمار سابقه بیماری و مصرف دارو را ذکر نمی کرد. در شرح حال توکسیکولوژیک، خانواده بیمار مصرف هر گونه ماده ای اعم از داروها، پاک کننده ها، ترکیبات ضد عفونی کننده مثل بتادین، هیدروژن پراکسید، اتانول و ... را انکار می کردند. بیمار تنگی نفس نیز داشته و علائم حیاتی در بدو ورود عبارتند از: $BP = 184/118 \text{ mmHg}$, $PR = 149$, $RR = 22$, $SpO_2 = 96\%$. در معاینات اولیه بیمار، GCS برابر با ۱۴ بود و $Force$ هر دو اندام تحتانی برابر ۰/۵ بود و سطح حسی از ناحیه زایفویید وجود داشت. در اطراف دهان بیمار کف رویت می شد. سمع ریه بیمار $Clear$ بود اما دیستانسیون شکمی وجود داشت. در آزمایشات اولیه بیمار جز WBC برابر با ۲۲۸۰۰ یافته غیرطبیعی دیگری وجود نداشت. LP برای بیمار انجام شد که نتیجه آن نرمال بود. با شک به مسمومیت لاولاژ معده انجام شد که $Clear$ بود. در CXR و CT اسکن مغز یافته پاتولوژیک خاصی دیده نشد. در CT اسکن شکم، در دیواره روده در قسمت فوقانی و چپ شکم، گاز به صورت آمورف دیده می شد. با وجود اقدامات فوری اولیه برای بیمار، در طی سه ساعت اول پذیرش، علائم بیمار رو به پیشرفت و بدتر شدن بود. در MRI مغزی انجام شده تغییرات متعدد به صورت $High \text{ signal}$ در هر دو نیمکره به شکل دو طرفه رویت شد که به نفع انفارکتوس آمبولیک بود. در MRI نخاع گردنی، در نمای $T2$ ضایعات $High \text{ signal}$ گسسته سگمنتال در برخی سگمان ها مشاهده شد. در تشخیص افتراقی، بیماری های مغزی چون هیدروسفالی حاد، ترمبوز سینوس ساژیتال فوقانی و ... و بیماری های نخاعی میلیت عرضی، ناهنجاری های عروقی، AVM ، ضایعات فشاری و ... و علل توکسیک مثل مسمومیت با هیدروژن پراکسید و ... قرار دارند. با شک به آمبولی گاز، بیمار ۵ ساعت پس از مصرف، تحت درمان با اکسیژن هایپرباریک قرار گیرد که دچار افت سطح هوشیاری و ضعف عضلانی در هر دو اندام فوقانی شد. بیمار تحت درمان با اکسیژن هایپرباریک قرار گرفت و سپس اینتوبه شد و به ICU منتقل شد. به تدریج بیمار هوشیار و اکستوبه شد. $Force$ عضلانی اندام های فوقانی بازگشت اما

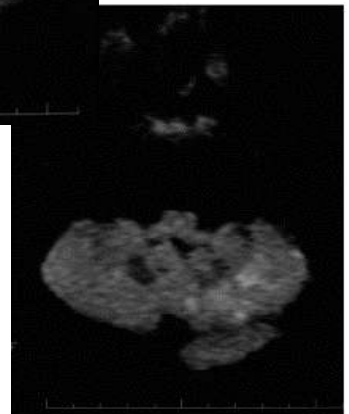
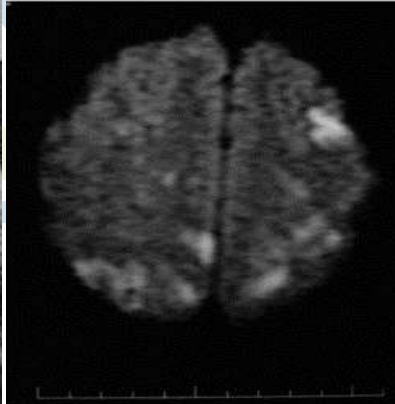
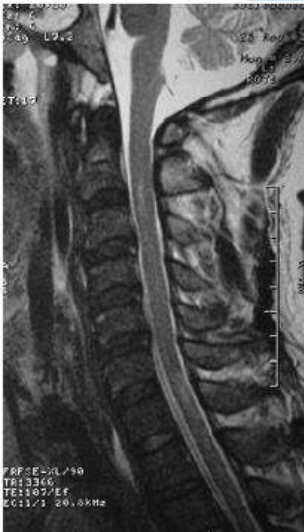سکل‌های نورولوژیک با وجود درمان اکسیژن هایپرباریک و بازتوانی به صورت پاراپارزی و مثانه نورولوژیک باقی ماند. در نهایت مشخص شد که بیمار مصرف ۱۰۰ CC هیدروژن پراکسید داشته است.

بحث و نتیجه گیری:

مسمومیت با هیدروژن پراکسید می‌تواند به شدت خطرناک باشد. چندین گزارش از مسمومیت با این ماده در طی جراحی وجود دارد. هر ۱ CC خوردن هیدروژن پراکسید ۵۰٪ باعث تولید تقریباً ۱۶۵ CC گاز اکسیژن می‌شود. در کیس ما، حدود ۱۶٫۵ لیتر گاز اکسیژن درون خون ایجاد شده بود که این میزان توجه‌کننده پیشرفت علائم بیمار و وخیم شدن حال او در مدت زمان اندکی است. اکسیژن هایپرباریک (HBO) درمان شناخته شده آمبولی گاز است. در کیس ما، می‌توان اینگونه برداشت کرد که انفارکتوس‌های متعدد نخاع پیش از درمان HBO رخ داده و همین امر باعث شده پس از درمان تغییرات برگشت پذیر نباشند؛ حال آنکه اختلالاتی که پیش از درمان ایجاد شدند (مثل کاهش سطح هوشیاری و ضعف اندام فوقانی) حاکی از هایپوکسی و آسیب قریب‌الوقوع بود که با درمان به موقع، جلوی آسیب دائمی گرفته شد.

کلید واژه‌ها:

هیدروژن پراکسید- مسمومیت- اکسیژن هایپرباریک- آمبولی گاز



چکیده مقالات سخنرانی

محور طب اورژانس و مسمومیت

سکسکه مداوم به عنوان تظاهراتی از مسمومیت با CO

نویسندگان :

فاطمه سادات مهدوی*: پزشک عمومی، دانشگاه علوم پزشکی البرز، کرج، ایران، ایمیل: fatemehsadatmahdavi@yahoo.com

محمد رضا مقصودی: متخصص طب اورژانس، واحد توسعه تحقیقات بالینی رجایی، مرکز آموزشی درمانی شهید رجایی، دانشگاه علوم پزشکی البرز، کرج، ایران

مقدمه:

اگرچه سکسکه اغلب کوتاه مدت و به دلایل گذرا رخ می دهد اما می تواند یکی از علائم بیماری های جدی تر همچون اختلالات CNS و قلبی و حتی مسمومیت ها باشد. در برخورد با این بیماران آزمایشات و بررسی های پاراکلینیکی جهت پیدا کردن اختلال اصلی منجر به سکسکه ضروری می باشد

هدف:

انجام معاینات و اقدامات پاراکلینیکی سیستمیک برای بیماران مراجعه کننده با سکسکه مداوم جهت بررسی علل بروز آن همچون اختلالات CNS، قلبی و مسمومیت ها

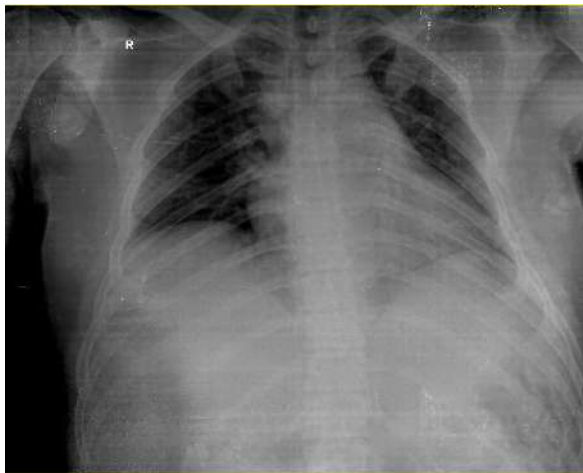معرفی بیمار :

بیمار آقای ۲۶ ساله که به علت سکسکه مداوم از ۱۰ ساعت قبل و قطع نشدن آن مراجعه کرده است. بیمار سابقه ابتلا به سکسکه در ۴ سال قبل را داشته است که بعد از نیم ساعت به طور خود به خودی بهبود یافته است. بیمار سیگاری نبود. قبل از مراجعه به بیمارستان، پرومتازین دریافت کرده است، که بهبود نیافته است. بیمار در بدو مراجعه هوشیار بوده و علائم حیاتی نرمال بوده است. معاینات سیستمیک بیمار نرمال بوده و نکته ی پاتولوژیکی یافت نشد. تشخیص افتراقی ها در سکسکه طولانی مدت عبارتند از اتساع معده در اثر پر خوری، نوشیدنی های گازدار، استرس های روحی، اختلالات CNS (سکته، مننژیت، آبسه ساب فرنیک، روما به سر)، تحریک عصب واگ یا فرنیک، اختلالات گوارشی (پانکراتیت، زخم معده، aerophagia، آبسه شکمی)، اختلالات توراسیک و قلبی (پنومونی، آنوریسم آئورت، MI، پریکاردیت) و عللی همچون مصرف الکل، اورمی، هیپوناترمی، هیپوکلسمی و همچنین مسمومیت ها. برای بیمار اقدامات حمایتی اولیه، مانورهای فیزیکی جهت رفع سکسکه و تجویز هالوپریدول انجام شد. تمامی آزمایشات اولیه بیمار نرمال بود و در ECG تغییرات دینامیک یافت نشد. با توجه به CO oximetry انجام شده، برای بیمار تشخیص مسمومیت با CO گذاشته شد و اکسیژن تراپی شروع شد. بیمار روز بعد با حال عمومی خوب و 3% CO از بیمارستان مرخص شد.

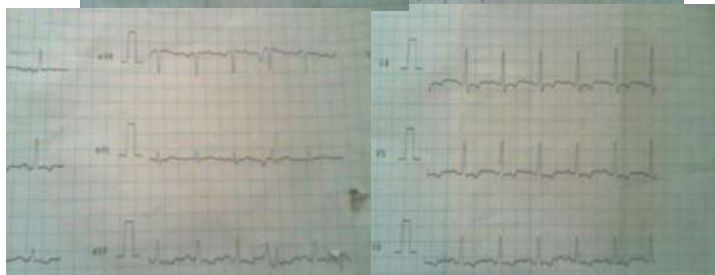
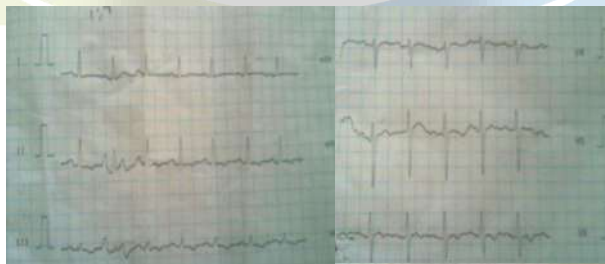بحث و نتیجه گیری:

مسمومیت با CO معمولا با علائمی مانند سردرد، گیجی، اختلال دید، تهوع، تشنج و حتی سنکوپ، درد قفسه سینه و دیس پنه تظاهر می یابد؛ اما تظاهرات غیرمعمول همچون سکسکه های مداوم و بدون پاسخ به درمان می توانند نشانه ای از مسمومیت ها باشند؛ پس بیماران باید به طور سیستماتیک جهت پیدا کردن علل مورد بررسی قرار گیرند.

کلید واژه ها : سکسکه- مسمومیت با CO -سکسکه مداوم- مسمومیت



WBC= 7200 (seg =82%)	Na = 149
Hb = 13.2 (HCT = 37.2)	K= 4.1
Plt = 233000	Ca = 9
BUN= 16	PTT= 36
Cr = 1.5	INR= 1
BS= 96	PT= 13.5



Epidermolysis Bullosa: physical and emotional disease

نویسندگان :

(۱) دکتر علیرضا جشنی مطلق - فوق تخصص طب نوزادی و پیرامون تولد، گروه اطفال و نوزادان، دانشکده پزشکی، دانشگاه علوم پزشکی البرز، کرج، ایران

aj_motlagh@yahoo.com

(۲) ندا فهمیده نظریلو - کارشناس ارشد پرستاری، مجتمع آموزشی درمانی امام علی (ع)، دانشگاه علوم پزشکی البرز، کرج، ایران

Introduction: Epidermolysis bullosa (EB), often referred to as the butterfly disease, is a group of rare genetic conditions characterized by skin that is delicate and fragile as butterfly wings. In this life threatening disease, skin and mucocutaneous membranes blister readily with only mild trauma or even spontaneously. The prevalence is 1 in 50000 live birth. EB types are divided into four main groups according to the depth below the skin surface at which the blisters occur.

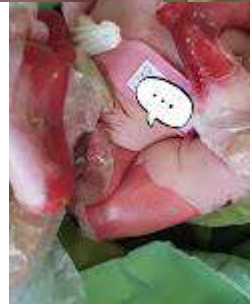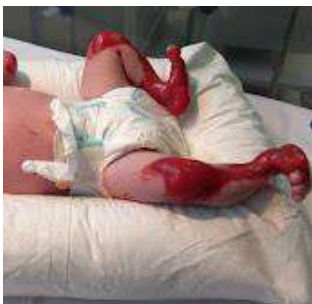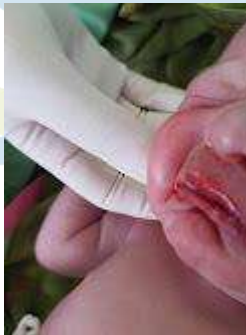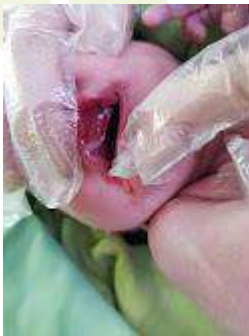Purpose: In addition of local and systemic treatments, psychological care of affected person should be considered. In neonatology, this issue is especially important because the psychological care of the parents must be provided.

Case presentation: term boy from related parents was born by cesarean section with large areas of erosion and skin blisters. In both legs, complete lack of skin could be seen in the form of aplasia cutis congenita, which extended from the legs to the heels. In the genital and gluteal areas, a wide area of erosion with positive Nikolsky was evident. Blistering lesions were evident in the hands, fingers, face, scalp, around the navel and mucus of the lips and tongue. The nails did not have dystrophy. The parents had a healthy 12 years old child. Mother did not mention the history of using certain drugs except pregnancy supplements. The history of genetic skin problems in the family was negative. In pregnancy ultrasounds, oligohydramnios was reported. In infectious investigations, mother HBS antigen reported positive and VDRL test was negative. In TORCH study, IgG Rubella, IgG CMV and IgG, IgM HSV reported positive. This is currently no cure for any form of EB, and treatment still focuses largely on wound care by protective bandaging to reduce pain and further damage, and managing complications from the risk of infection, fibrosis and poor nutritional status. Most of therapeutic approaches include genetic therapies, wound dressings, protein and drug therapies are tackling one of the main unmet medical

needs: chronic inflammation and fibrosis, pain, itching and Cutaneous Squamous Cell Carcinoma. But survival beyond infancy is rare for most severe types of EB. Unfortunately, the neonate died after 4 days.

Discussion: There are many challenges in EB research, because EB is a group of conditions, and because the underlying genetic cause differs from one type of EB to another, with resulting differences in symptoms, severity and prognosis, a variety of treatment strategies are being developed. EB, although thought of primarily as a skin blistering disorder, is a systemic disease, with chronic inflammation and tissue malfunction throughout most organs, leading to failure to thrive and premature death. Ultimately, systemic therapies are required, though localized treatments to address non-healing wounds provide relief patients living with EB now. Due to the nature of family care in neonatal medicine, parental psychological care has a special point in these cases and should be considered.

Key words: Epidermolysis bullosa, neonatology, psychological care of the parents



Late diagnosis of a disorder of sex development, A simple but big medical fault.

Missing a simple examination, late diagnosis of an adolescent with 5 alpha reductase deficiency

Authors: 1) Fatemeh Aghamahdi 1,2, Shahab Noorian1

1- Department of Pediatrics, Alborz University of Medical Sciences, Karaj, IR Iran

2- A member of Non-communicable Diseases Research Center of Alborz university of medical sciences

Introduction: Deficiency of different enzymes has been found to affect sexual development. We report an adolescent with deficiency of 5- α -reductase, a rare enzyme defect, a 46,XY disorder of sexual development (DSD) inherited autosomal recessively, caused by mutations in the steroid 5- α -reductase 2 (SRD5A2) gene located on chromosome 2p23.

Case presentation: A 14-year-old patient was referred to our endocrinology clinic in Karaj with chief complaint of lack of secondary sexual characteristics of a female. She had been raised as a female and did not have any history of medical disorder. She was tall compared to her peers and had a course voice. In physical examination of her genitalia, two gonads were palpable in the proximal of the groin. Pubic hair was compatible with 3th tanner stage, and a small phallus with penoscrotal hypospadias, without any sign of vagina were seen. Her parents claimed that they did not know anything about her abnormal genitalia until the examination in our clinic. Laboratory data showed elevated levels of testosterone, LH and FSH. The result of karyotype study showed a normal 46 XY male, which was compatible with the report of sonography; The absence of mullerian duct and signs of a normal seminal vesicle and prostate. The scenario was compatible with a 5- α -reductase deficiency or androgen insensitivity syndrome, with the higher probability of the former one. In Whole Exome Sequencing, a pathogenic homozygous variant in SRD5A2 was identified. After confirmation of the diagnosis, by counseling with the patient and his family, they accepted changing the gender, although the psychological burden of this decision is high in our society. Now he is under hormonal treatment and is satisfied with having a male gender in the rest of his life.

Conclusion: Most of the DSDs are very rare and need hormonal analysis, sonographic and genetic study for determining the exact pathology. However the screening of them is very simple, by doing a genital examination in infancy or childhood periods which can lead to early diagnosis and prevent the psychiatric complications of the late diagnosis.

Key words: 5- α -reductase deficiency, Disorder of sexual development, XY karyotype.

Intestinal Hypomagnesemia in an Iranian Patient with a Novel TRPM6 Mutation

Authors: 1-Farnaz Kamali , MD Pediatric Nephrology Research Center, Research Institute for Children's Health, Shahid Beheshti University of Medical Sciences, Tehran, Iran-Student Research Committee, Alborz University of Medical Sciences, Karaj, Iran - Email : farkamali1378@gmail.com

2-Mahnaz Jamee, MD Pediatric Nephrology Research Center, Research Institute for Children's Health, Shahid Beheshti University of Medical Sciences, Tehran, Iran

Introduction: TRPM6 is predominantly expressed in the kidney and colon and encodes a protein containing an ion channel domain and a protein kinase domain. It is crucial for magnesium homeostasis and plays important roles in epithelial magnesium transport and the active magnesium absorption. In this study, We present a 70-day-old Iranian female patient from consanguineous parents with hypomagnesemia and secondary hypocalcemia. She presented with seizures 19 days after birth and refractory watery non-bloody diarrhea. She consequently had failure to thrive. Other features included hypotonia, wide anterior fontanel, ventriculomegaly, and pseudotumor cerebri following administration of nalidixic acid. She had severe hypomagnesemia and hypocalcaemia which was treated with magnesium and calcium supplementation. Despite initial unstable response to supplemental magnesium, she eventually improved and the diarrhea discontinued. The patient was discharged by magnesium and calcium therapy. At the last follow-up at age 2 years, the patient remained well without any recurrence or complication. Genetic testing by whole-exome sequencing revealed a novel homozygous frameshift insertion-deletion (indel) variant in exon 26 of the TRPM6 gene, c.3693-3699del GCAAGAG ins CTGCTGTTGACATCTGCT, p.L1231Ffs*36. Segregation analysis revealed the TRPM6 heterozygous variant in both parents.

Patients with biallelic TRPM6 mutations typically exhibit hypomagnesemia with secondary hypocalcaemia and present with neurologic manifestations including seizures. In some patients this is also complicated by chronic diarrhea and failure to thrive. Long-term complications are rare and most of the patients show a good prognosis with supplemental magnesium therapy.

Purpose: In this article, we report a novel TRPM6 homozygous mutation in a 70-day-old female patient with manifestations of hypomagnesemia, secondary hypocalcemia, refractory diarrhea, seizure, failure to thrive and cerebral pseudotumor.

چکیده مقالات سخنرانی

محور اطفال و کودکان

Case presentation: The index patient (P1) is a 70-day-old female from south Iran born at term to consanguineous parents (Fig 1-a). She experienced episodes of general seizures 19 days after birth which was found to be due to hypocalcemia and hypomagnesemia. The cause of her illness was not diagnosed before admission to our center and she had not received magnesium and calcium supplements before that. There was no history of miscarriage or early death in the family. She also complained of refractory watery non-bloody diarrhea lasting for about two weeks. She was hospitalized in another center for 10 days and her condition was not improved after taking calcium, magnesium, metronidazole, and nalidixic acid. Before admission to our center, she had also developed pseudotumor cerebri following administration of nalidixic acid. She was breastfed and had recently started infant formula feed. There was no evidence of malabsorption, however, she had documented failure to thrive (Z score: -1.9) (Fig 1-b). On examination, she had hypotonia with a wide anterior fontanel. The brain ultrasound revealed mild hydrocephaly and increased diameter of the anterior horn of the left (8.5 cm) and right (9 cm) lateral ventricles. The abdominopelvic examination and ultrasound were normal and no urinary tract abnormality or organomegaly was detected. In the initial laboratory evaluation, normal leukocyte count, normal lymphocytes, mild neutropenia, mild anemia, and thrombocytosis were found. The inflammatory markers (ESR and CRP) were normal. Renal function tests (BUN and Cr) were within the normal range for age. Normal levels of serum calcium, phosphorus, and low levels of serum magnesium and serum albumin were detected. The urine and stool analysis and culture were normal (Table 1). She received cefotaxime, azithromycin, phenobarbital, and oral magnesium sulfate supplementation. The serum magnesium level was normalized with this treatment but dropped rapidly after discontinuation (Fig 1-c). During admission, she developed fever, productive cough, rhinorrhea, (respiratory distress with tachypnea and subcostal retraction), and metabolic acidosis. She had hyperinflation, bilateral peri-bronchial thickening, and widened mediastinum in the chest X-ray. The lung sounds were harsh with occasional wheezing. The electrocardiogram was normal and echocardiography reported patent foramen ovale, mild tricuspid regurgitation, peripheral pulmonary stenosis, with normal left ventricular ejection fraction. Pneumonia was suspected and imipenem was added to the regimen. She also received sodium bicarbonate to correct the metabolic acidosis. Eventually, fever and respiratory distress resolved, diarrhea decreased and

the patient became more alert, and her general condition improved. She was discharged and recommended to use Osteocare syrup regularly and magnesium sulfate syrup (50%) (0.8 cc daily) (the patient must permanently use magnesium supplements for the rest of her life) in case of diarrhea or vomiting. In the last follow-up at age 2 years, she was completely improved. No other seizure episode or prolonged diarrhea was reported by her parents. After further investigation, we found that her paternal cousin had documented hypomagnesemia. The cousin (P2) was a 2-year-old female born to consanguineous parents with three healthy siblings. She presented at 2 months of age with seizure, cyanosis, diarrhea, and was found to have hypomagnesemia (serum Mg: 0.8 mg/dL) and hypocalcemia (serum Ca: 5.2 mg/dL). No nephrocalcinosis in renal ultrasound was found and she had normal weight gain. The level of fractional excretion of sodium (Ef Na: 0.26 mg/dL), magnesium (Ef Mg: 6 mg/dL), and calcium (Ef Ca: 13 mg/dL) were higher than normal range. She received IV Mg 20% but did not respond. Oral and IV Mg 50% along with Calcium gluconate were administered, which normalized serum Magnesium and Calcium to 1.43 and 9.8 mg/dL, respectively. To perform genetic analysis in the proband, a whole blood sample was collected in EDTA containing tubes. Genomic DNA was extracted from whole blood using Blood SV-mini kit (GeneAll Biotechnology Co., LTD, South Korea) according to the manufacturer instruction and whole exome sequencing was performed. Library preparation was performed using Twist Human Core Exome Plus kit (Twist Bioscience, USA) using manufacturer instruction. Sequencing of libraries was done by high-throughput paired-end sequencing using NovaSeq sequencing platform (Illumina Inc., CA, USA). Analysis of sequencing data was performed using Genome Analysis toolkit (GATK-v3.4.0) and detected variants were annotated. Proper filtering and then interpretation of a short list of variants in terms of pathogenicity was performed based on ACMG (American College of Medical Genetics and Genomics) guideline for variant interpretation (5). Whole exome sequencing of the proband revealed a novel homozygous frameshift insertion-deletion (indel) variant in exon 26 of TRPM6 (NM_017662), c.3693-3699delGCAAGAGinsCTGCTGTTGACATCTGCT; p.L1231Ffs*4. This variant has not been previously reported, however, based on ACMG guidelines, this variant was classified as likely pathogenic. The indel would lead to a predicted truncated protein with loss of the C-terminal part of the protein including the alpha-kinase domain. Another TRPM6 mutation c.3694del:

محور اطفال و کودکان

چکیده مقالات سخنرانی

p.G1232fs*31 at the same region has been reported as pathogenic in a patient with a comparable phenotype. In addition, multiple lines of in silico computational analysis (including Mutation Taster and CADD) support the deleterious effect of this variant on the gene or gene product(s). The variant is absent in population databases (GenomAD, ExAC, 1000G, and our local database). Further analysis by PCR-Sanger sequencing validated homozygous status of detected variant in the patient and showed heterozygosity in both her parents (Fig 1-d). This finding was consistent with autosomal recessive pattern of inheritance.

Conclusion: TRPM6 encodes a channel, which allows inward flow of magnesium cations and small amounts of calcium ions (Ca^{2+}) to pass through cells (6). Here we report a 70-day-old girl with seizures, diarrhea, cerebral pseudotumor, hypomagnesemia, and secondary hypocalcemia in whom we have found a novel homozygous likely pathogenic TRPM6 mutation which explains the phenotype. From a search of the reported cases to date, 101 patients with TRPM6 mutations from 76 families have been identified so far (Table 2). The first patients with TRPM6 mutations were reported in 1997 by Walder et. Al (7). They evaluated three families from two Bedouin Arab tribes, who were presented shortly after birth with a spectrum of neurologic symptoms including restlessness, tremor, neuromuscular hyperexcitability, and seizures. The supplementary treatment with magnesium improved the clinical symptoms in all the patients, however, two patients continued to suffer from refractory seizure and as a result, mental retardation, due to the delay in diagnosis. Genome-wide screening of pooled DNA samples of these patients revealed a region of homozygosity on chromosome 9 between markers D9S1874 and D9S1807. They also suggested an autosomal recessive pattern of inheritance which was later confirmed by another study (8). The first presentation of the index patient described in the current study was a seizure attack at 19 days of age, which did not recur and no further neurodevelopmental complication was encountered. In the same way, almost all patients described in the literature had variable types of convulsions as the first presentation, namely generalized tonic-clonic, complex partial, myoclonic, and unspecified seizures. The age at the onset of symptoms ranged from 8 days to 6 years. In 2005, a study was performed on 28 patients from 21 families with a mutations in TRPM6, in which 12 families were consanguineous. The seizure was the first symptom in 24 patients and tetany was also seen in some patients.

Unfortunately, 3 patients experienced permanent neurologic damage due to delayed diagnosis (9). In the same year, four Polish patients from 3 non-consanguineous families were identified to have TRPM6 mutations. These patients experienced seizures and convulsions within 2-6 weeks. Using oral magnesium, all patients improved and were alive and well at the time of the study (10). In 2012, a study was performed on 8 Turkish children from 6 families (5 boys and 3 girls). All patients presented with tetany and convulsions which were caused by hypomagnesemia and secondary hypocalcemia (11). Five patients with TRPM6 mutations from 5 families were studied in 2014. One of them was from a consanguineous family. They presented with seizures which were caused by hypomagnesemia and secondary hypocalcemia. Magnesium therapy was given and all patients are reported to be alive and well (12). Consistent with this, most of the identified TRPM6 patients had a good prognosis and responded to supplemental magnesium therapy, while a few patients developed neurological disorders or mental impairment. In a study, 5 patients presented with generalized seizures because of hypomagnesemia and secondary hypocalcemia. 4 of them were successfully treated with intravenous magnesium and oral magnesium therapy, however, one died at 8 weeks old due to muscular weakness (13). Some studies also reported patients who survived the acute phase but progressed into life-long complications, mostly attributed to the delay in the diagnosis (7, 9, 14-17). In conclusion, we presented a patient with seizures, hypomagnesemia and secondary hypocalcemia in whom we identified a novel mutation in TRPM6 (a homozygous frameshift insertion-deletion (indel) variant, c.3693-3699del GCAAGAG ins CTGCTGTTGACATCTGCT, p.L1231Ffs*36). Similar reports of patients, preferably with a comprehensive evaluation of the family members, can help increase knowledge about the phenotypic range of this genetic defect and consequently reduce diagnostic delay and complications.

Key words: Hypomagnesemia, Hypocalcemia, TRPM6, Failure to thrive, Case report

Case report of combined immunodeficiency in an Iranian child with sphingosine phosphate lyase insufficiency syndrome: rare manifestation of a rare disorder

نویسندگان :

(۱) دکتر مهناز جمعی، پزشک عمومی، مرکز تحقیقات بیماری های کلیه کودکان، پژوهشکده سلامت کودکان، دانشگاه علوم پزشکی شهید بهشتی، تهران، ایران؛ ایمیل: jamee@sbmu.ac.ir ، mahnaz.jamee@gmail.com

(۲) استاد زهرا پورنصیری، فوق تخصص نفرولوژی اطفال، مرکز تحقیقات بیماری های کلیه کودکان، پژوهشکده سلامت کودکان، دانشگاه علوم پزشکی شهید بهشتی، تهران، ایران

(۳) استاد زهرا جاوش زاده، فوق تخصص آسم، آلرژی و ایمونولوژی بالینی، دپارتمان آلرژی و ایمونولوژی بالینی، بیمارستان کودکان مفید، تهران، ایران

Introduction: Sphingosine Phosphate Lyase Insufficiency Syndrome (SPLIS) also called Nephrotic syndrome type 14 (NPHS14) or SGPL4 deficiency, is a newly recognized autosomal recessive disorder characterized by primary adrenal insufficiency, steroid-resistant nephrotic syndrome, peripheral neuropathy, and ichthyosis. SGPL1 encodes Sphingosine-1-phosphate (S1P) lyase which irreversibly catalyses the cleavage of S1P in the terminal step of sphingolipid catabolic pathway.

Purpose: SPLIS is a rare disorder with nearly 55 cases identified worldwide. In this report, we aim to present the clinical course of a genetically confirmed SPLIS patient to make pediatricians and primary care physicians more familiar with this rare disorder and establish a basis for national registration of future patients.

Case presentation: The patient was a 7-year-old female born to consanguineous parents (first-degree cousins). She was the second of dizygotic twins, born at term after an uneventful pregnancy via caesarean section. Her twin sibling died at 6 years old after three years of nephrotic syndrome and renal failure. Her another male sibling died at 1.5 years old due to unknown cause. Her mother and twin sibling also suffered from hearing impairment and hypothyroidism. She primarily manifested with adrenal insufficiency at 8 months of age, controlled by fludrocortisone. She was complicated with hypertension and left ventricular hypertrophy. She also suffered from recurrent urinary tract infections and left-sided urinary

reflux and was under treatment with prophylactic antibiotics. In the last month, she had one episode of tonic-clonic seizure lasting for 4-5 minutes. She had experienced the first episode of edema and massive proteinuria at 5 years old and after initial renal evaluations was diagnosed with minimal change nephrotic syndrome. She was prescribed prednisolone with partial response. By the age of 6 years, she developed disturbed liver enzymes. The liver biopsy showed no significant pathologic changes and she received azathioprine for a probable autoimmune hepatitis. One year after diagnosis of nephrotic syndrome, due to the recurrence of edema and lack of response to corticosteroids, she underwent renal biopsy. In the light microscopy, mild dilation in renal tubules along with degenerative changes and RBCs in a few tubules, and in the electron microscopy, mild-to-moderate mesangial IgM deposition were observed. The globules and renal interstitium were normal. Consequently, the diagnosis of IgM nephropathy was considered and cyclosporine was added to the regimen. However, a few months later she was referred to our paediatric nephrology clinic at Mofid Children's hospital due to refractory nephrotic syndrome. In the physical examination, the patient had cushingoid appearance, hypertrichosis, dry skin, multiple dental caries, and lower extremity edema. The blood pressure was 140/85 mmHg and she had a short stature (height < 3rd percentile). At the time, she had normal renal and liver function tests. Rheumatologic tests including anti-dsDNA, C-ANCA, P-ANCA, and FANA were normal. In the immunologic evaluation, lymphopenia (840 cells/ μ l) with low T and B cells (CD3: 33%, CD4: 15%, CD8: 17%, CD19: 13%), hypogammaglobulinemia (IgG: 396 mg/dl, IgA: 54 mg/dl, IgM: 107 mg/dl, IgE: 5 mg/dl), and abnormal lymphocyte proliferation test (PHA (2.0), BCG (1.0), Candida (1.0)) were reported. Serum complement levels and NK cells (12.2%) were normal. The abdominorenal ultrasound was normal. The renal biopsy was repeated and examination by electronic microscopy revealed partial effacement and microvillous transformation of visceral foot processes (60-65%), vacuolization of podocytes, segmental glomerular basement membrane (GBM) thinning and wrinkling, longitudinal splitting along the lamina densa, and expansion of GBM-like mesangial matrix. Therefore, the patient was clinically diagnosed with hereditary nephritis. Due to multiple organ autoimmune disorders and abnormal immunologic profile, she was examined by whole exome sequencing, which revealed a homozygous missense mutation in exon 11 of the SGPL1

چکیده مقالات سخنرانی

محور اطفال و کودکان

gene (c.946G>A, p.Ala316Thr), previously reported as pathogenic in HGMD database. The diagnosis of Sphingosine-1-Phosphate Lyase Insufficiency Syndrome (SGPLIS) was established. Segregation analysis showed that proband's parents are heterozygous carriers of the target gene. Currently, the patient is alive and clinically stable and on vit B6 supplementation, fludrocortisone, prednisolone, levebel, enalapril, and pantoprazole.

Conclusion : In view of the reports of renal disorders at presentation, it would be pertinent for SGPL1 to be considered in diagnostic genetic panels for patients manifesting with primary adrenal insufficiency, congenital nephrotic syndrome, and certainly if seen in combination with immunodeficiencies.

Keywords: SPLIS, SGPL1, Nephrotic syndrome, Adrenal insufficiency, Combined immunodeficiency

Successful surgical treatment of a case with complicated Cesarean scar pregnancy

Authors: Dr Maryam Hashemnejad, Fellowship of Perinatology Obstetrics & Gynecology Department of Kamali Hospital, Alborz University of Medical Sciences, Karaj, Iran

Email: hashemnejadmaryam@gmail.com

Introduction: Cesarean scar pregnancy (CSP) refers to a pregnancy that is implanted on or in a scar from a prior cesarean birth. If unrecognized or inadequately managed, CSP can lead to severe maternal morbidity (eg, uterine rupture, hemorrhage) and mortality. CSP occurs in approximately 1 in 2000 pregnancies and appears to be rising in past years.

Purpose: Case presentation of a complicated case with CSP

Case presentation: A 28 years old woman came to gynecology clinic of Kamali hospital with complain of vaginal bleeding and abdominal pain. She is G3P2L1IUFD1, with a history of two previous Cesarean section and gestational age of 10 weeks in current pregnancy. The vital signs of patient in the clinic was: BP=110/70, PR=90, RR=19, T=37.2 and BMI=28 In the examination there were no acute abdominal symptoms and the vaginal bleeding was at the level of spotting. The patient has an ultrasound with a report of missed abortion in inferior segment of uterus. The patient admitted in gynecology department of Kamali hospital and after confirming the diagnosis with re_ultrasound, medical treatment of missed abortion with Misoprostol tablet was started. Due to the patient's lack of response to 72 hours medical treatment, the plan of surgical treatment was made. In the operation room the patient underwent curettage but due to continuous severe bleeding she underwent emergency laparotomy. As can be seen in picture number 1 and 2, there was a mass lesion measuring 5*5 cm in the lower segment of uterus. Wedge resection surgery was performed for the patient. Fortunately the patient was discharged from the hospital without any complication and in good general condition.

Conclusion : Pregnant patients with a previous Cesarean birth may benefit from early ultrasound screening in 5 to 7 weeks of gestation. Unfortunately, the first visit of our patient with history of 2 previous Cesarean section was in 10 weeks of gestation and sonologist can not diagnose CSP. Fortunately in the operation room, the true diagnosis of CSP and true surgical treatment without any severe morbidity was done.

Key words: Cesarean Scar Pregnancy, Surgical treatment

A pathologically and clinically rare case with uterine neoplasm similar to Ovarian Sex Cord Tumors

Authors: Shima Mohamadian¹. Assistant Professor, Gynecology oncology Department, , Kamali Teaching Hospital, Alborz University of medical sciences, Karaj, Iran. Email:shima792003@yahoo.com

Introduction: (Uterine tumors resembling ovarian sex cord tumors (UTROSCT) are a very rare type of uterine stroma of endometrial sarcoma, an ovarian tumor that resembles a reproductive cord and behaves like a benign tumor. Evaluation of histological and immunohistochemical characteristics is essential for the diagnosis and management of these cases. In this study, a 45-year-old woman with a large uterine mass underwent bilateral hysterectomy and oophorectomy, and the lesion was reported as uterosct by pathology.

Purpose: This case study demonstrates the importance of distinguishing the details of UTROSCT to recognize it: from potentially malignant types .also we can use tumor marker inhibin when suspicious to this tumor

Case presentation: The studied case was a 45-year-old Iranian woman (gravid 2, para. 2) who had previously been visited by a physician due to lower abdominal pain and was referred to our hospital for examination and treatment. A vaginal ultrasound had shown that her right ovary was formed in several places in the uterus. She had no positive family history of cancer. Magnetic resonance imaging (MRI) revealed a lobulated cystic mass of 80mm*110mm in the left lateral body and fundus .it has few encasing solid components up to 46*16 mm. This solid component shows abnormal restriction on DWI and ADC sequences. These findings may represent degenerated myoma (Figure 1A, 1B).

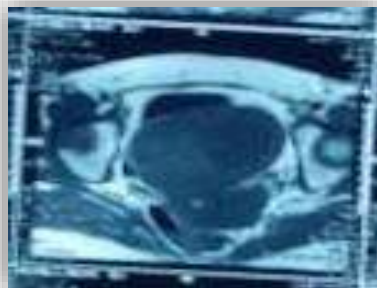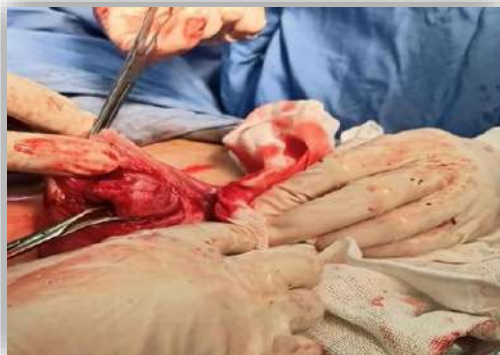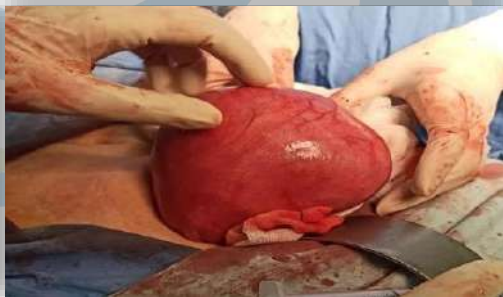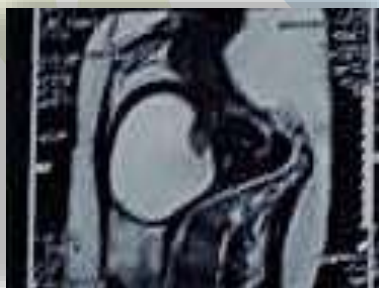Conclusion : It is difficult to distinguish this tumor from low-grade sarcoma and stromal fibroids histologically

The use of immunohistochemistry was able to provide us with more microscopic details of tumor granulosa cells. Histopathological characteristics and immunohistochemical appearance can be considered as specific identification for ovarian tumor granulosa cells. In fact, the ovarian germline stromal tumor group consists of multiple types of tumors, which are affected by various aggressive clinical processes. As a result, it may be necessary between the various

histological UTROSCT have a morphology resembling granulosa cell tumors are classified. In the future, we will need additional analysis to better evaluate different subtypes of UTROSCT. These data suggest that UTROSCT may indicate differentiation of tumors originating from endometrial stroma, or may indicate a separate group of uterine tumors with differentiation, such as the sex cords, which is closer in histogenesis to the stromal tumors of sex cords of ovaries

In this tumor, like in ovarian granulosa cells ,Tumor marker Inhibin is increased and our team follow her 2 months after hysterectomy and check inhibin .we obtained that serum level inhibin decreased clearly .we can use this tumor marker for detection of this tumor. This indicates that measuring and examining this tumor marker makes us suspect the presence of a tumor. In addition, although UTROSCT is a histopathologically different case, several tumors and benign cancers make a differential diagnosis

Key words: UTROSCT/inhibin



Is How can pregnant women reduce the teratogenicity of air pollution?

Maryam Hashemnejad¹, Nasrin Ghiasi², Mina Ataei^{3,4*}, Samira Barjasteh⁵, Tella Sadighpour⁶

1. Alborz University of Medical Sciences, Alborz, Iran, hashemnejadmaryam@gmail.com

2. Department of Midwifery, School of Nursing and Midwifery, Ayatollah Taleghani Hospital, Ilam University of Medical Sciences, Ilam, Iran, ghnazi93@gmail.com

3. Reproductive Biotechnology Research Center, Avicenna Research Institute, ACECR, Tehran, Iran

4. Department of Obstetrics and Gynecology, Social Determinants of Health, Research Center, School of Medical Sciences, Alborz University of Medical Sciences, Karaj, Iran, atae.mina20@gmail.com

5. School of Nursing and Midwifery, Urmia University of Medical Sciences, Urmia, Iran, samira_barjaste_70@yahoo.com

6. Herbert Wertheim College of Medicine, Florida International University, Florida, USA and American University of Antigua College of Medicine, Antigua and Barbuda, Tella.90s@gmail.com

Corresponding author: Mina Ataei. Address: Avicenna Research Institute, ACECR, Yakhchal St, Shariati st, Tehran, Iran, Email: atae.mina20@gmail.com

Introduction: The term "teratogen" refers to any environmental or congenital factor causing damage to the fetus and its growth during the prenatal period (1). The severity of teratogen damage depends on factors such as the amount of teratogen, maternal age and inheritance e.g. in the pre-implantation period, teratogens rarely have an effect, and if they do, they lead to the death of the embryo. In the embryonic period, the effect of teratogens is very high (2). Teratogens do not only include drugs and environmental factors can be important in this section. Despite avoiding drugs such as lithium, tranquilizers, anti-epileptic drugs and smoking, pregnant mothers should be in an environment with an acceptable quality index to avoid the harmful effects of pollutants on the fetus, including low birth weight, respiratory failure, cleft palate, heart failure, spina bifida, and cancer (2). Apart from congenital or environmental teratogens, what is important is the awareness of the pregnant woman about the risk factors and taking

preventive measures in the face of known teratogens. Prevention of teratogens can lead to reducing the number of exceptional children, reducing material and psychological costs and creating a healthy society. Therefore, it is necessary for society's policy makers and especially parents to pay attention to this matter. For instance, Mercury which is found in polluted air, as a common teratogen that is widely used in the preparation of fungicides, herbicides, antibiotics, dental amalgams and paints, can affect the kidney, liver, muscles, brain and blood of fetus. Other elements of mercury like methyl-mercury inhibit the natural migration of cells towards the cerebral cortex, and in this way causes brain development disorders. In a study by Tan et al, stillbirth, birth defects, infertility, and macrosomia fetus are some outcome of exposure to polluted air in pregnant women (3). We know that the contaminated environment can contain many teratogens. Mercury and its derivatives (such as mercury chloride), cadmium, lead, insecticides and some copper compounds like copper chloride are of environmental pollution (4, 5). Mercury is not the only teratogen in the air, and there are many known and unknown pollutants that require further study. Among these, cadmium and lead can also be mentioned in which high exposure to lead causes prematurity, low birth weight, brain damage and various physical defects. Even exposure to a small amount of lead in the prenatal period can be dangerous (6). So, in response to question "How can a pregnant reduce the teratogenicity of air pollution?", checking air quality by specific indicators is of great means in this regard. Use of air purifier in case of low quality of the air is useful. Avoiding being outside of home when the quality of air is not good should be considered. The fundamental way to keep away from harmful exposures is learning about the effect of air pollution on fetal health. In this case, the pregnant can adopt new and scientific methods away from the effects of pollutants. It should be noted that being obsessive in this case can also be problematic.

Is cesarean section better or vaginal delivery in pregnant woman with Glanzmann's thrombasthenia.?

نویسندگان :

(۱) اعظم ظفربخش - استادیار، پزشکی، گروه زنان و زایمان، دانشکده پزشکی، دانشگاه علوم پزشکی اصفهان، ایران
zafarbakhsh@med.mui.ac.ir

(۲) دکتر محدثه پورپونه - استادیار، پزشکی، گروه داخلی، دانشکده پزشکی، دانشگاه علوم پزشکی اصفهان، ایران

(۳) سمیرا رفیعی - دستیار تخصصی، پزشکی، گروه زنان و زایمان، دانشکده پزشکی، دانشگاه علوم پزشکی اصفهان، ایران

Introduction: Glanzmann thrombocytopenia (GT) is a genetic disease of the AR (autosomal recessive disorder) associated with platelet dysfunction. Platelets are special non-nuclear cells that participate in complex reactions to prevent bleeding. Point mutations, deletions, and genetic additions lead to defects in complex proteins encoded by the ITGA2B and ITGB3 genes.

Platelets naturally bind to von Willebrand and collagen beneath the endothelium of the vessel wall via surface glycoprotein 1b-IX-V and pass through the site of injury to the vessel. Activates platelets and also exposes the fibrinogen receptor GP IIb / IIIa. Platelets contain defective levels or small amounts of the GP IIb / IIIa glycoprotein in this rare inherited bleeding disorder. As a result, there is no fibrinogen bridge between one platelet and other platelets, and the bleeding time will be significantly longer. Although due to various complications such as preeclampsia, uterine atony, etc., Bleeding volume during delivery is different, bleeding during delivery is irreversible. For this reason, controlling bleeding in people with underlying coagulation disorders raises the concerns of obstetricians.

Purpose: The aim of this study is to express the favorable outcome of planned cesarean delivery in pregnant woman with Glanzmann's thrombasthenia.

Case presentation: The patient of a 28-year-old G1 woman with a gestational age of 38 weeks +5 days known case of GT due to Gross hematuria was referred to our hospital the day before. She suffered from vaginal spotting and recurrent epistaxis several times during her pregnancy but was not hospitalized. A gynecologist and hematologist monitored the patient during pregnancy. The initial manifestations of the disease occurred at the age of one year after severe bleeding after piercing the ear to install earrings. Due to frequent epistaxis, bleeding gums, and

the development of petechiae and ecchymosis following minor trauma, a thorough examination was performed, and she was diagnosed with mild GT. The patient was the only child in the family and the result of a consanguineous marriage. She did not report a family history of GT in first- and second-degree relatives and said only one case of a similar disease in distant relatives. Her period at 13 was accompanied by heavy and prolonged bleeding that led to a blood transfusion. She was also treated with iron, combined contraceptives, and tranexamic acid to prevent severe bleeding and treat iron deficiency throughout her life. She did not have vaginal bleeding when she was admitted, and her vital signs were stable. She had no vaginal discharge, bleeding, or uterine contractions and was satisfied with the fetus' movements. Hematology, biochemistry, and primary electrolyte tests were normal. Urine culture was negative for the growth of microorganisms and was a standard urine test except for many red blood cells.

Hb = 13.6 – PLT = 149000 – Cr = 0.7 – PT = 11.4 – PTT = 27 – INR = 1.4 – Fibrinogen = 247 – Bleeding time = 3 min – Clotting time = 11 min – PBS (Peripheral Blood Smear) = Giant PLT and negative for toxic granulation

Due to the lack of evidence of urinary tract infection, single donor platelet injection and tranexamic acid were performed. Unfortunately, the patient developed urinary obstruction and clot formation in the urine. Tranexamic acid was immediately discontinued, a urinary catheter was inserted, and the bladder was flushed. The kidneys, bladder wall, and urethra were normal on ultrasound, and only blood was reported in the bladder. According to the urologist, cystoscopy was unnecessary due to ultrasound and normal renal function. A perinatologist performed an ultrasound to check the fetus's health, and termination of pregnancy was recommended due to the IUGR fetus grade 1. Due to significant cutaneous ecchymosis with minor trauma, the presence of Gross hematuria, unfavorable cervix, and elective cesarean section to prevent pelvic hematoma of unknown origin was performed. The patient underwent general anesthesia and underwent a midline cesarean section. The baby boy was born with an Apgar score of 10.9 and 10/10 in the first and fifth minutes. The placenta was calcified and small, and the amniotic fluid was impregnated with concentrated meconium. A peritoneal drain was implanted to assess and control possible bleeding after surgery. Before and during single

چکیده مقالات سخنرانی

مخبر زنان

donor platelet surgery, cryoprecipitate and tranexamic acid were injected. After a cesarean section, misoprostol and oxytocin were used in high doses to prevent postpartum hemorrhage) PPH. (In the first hours after delivery, she suffered from severe vaginal bleeding, which was controlled by administering 50 units of oxytocin and 400 micrograms of misoprostol. Fortunately, on the second day after the operation, the removed peritoneal drain was without bleeding. Platelet injection was performed due to increased hematuria and clotting in the urine. A few days after surgery and the continuation of Gross hematuria, a CT scan of the kidneys was performed with contrast, and there was no evidence of papillary necrosis. The patient underwent conservative management and was discharged on the 6th day after surgery with an excellent general condition and brief hematuria. Hematuria resolves spontaneously two weeks after discharge, and irregular menstrual bleeding begins one month after delivery. It is currently being treated with tranexamic acid and iron supplements due to iron deficiency. Remarkably, a seemingly healthy baby is born with a favorable Apgar score of PH = 7.27, BE = -4.8. At birth, the baby had a platelet count of 28,000 and underwent a sepsis workup. In subsequent tests, the baby tested positive for COVID19 PCR) COVID19 PCR test of the mother was negative(. The neonatal intracranial ultrasound was normal and showed no evidence of internal or cutaneous bleeding. Autoimmune thrombocytopenia was also included in the differential diagnosis due to the mother's repeated intake of blood products. The baby was closely examined, and the presence of sepsis was ruled out. She was discharged from the hospital one week after birth with normal platelets and no evidence of bleeding.

Conclusion : GT is a rare bleeding disorder that has an autosomal recessive inheritance. Studies have reported partially conflicting results on the prevalence of the disease among men and women. Still, in Razjoo et al. 1 study in Iran, male patients were 16% higher than females (1)(2). The use of antifibrinolytics, recombinant human activated factor VII (rFVIIa), and platelet injection as therapeutic interventions and even prevent postpartum hemorrhage in GT patients(3). Despite the recommendation not to use antifibrinolytic drugs in hematuria patients, we used tranexamic acid due to the lack of access to rFVIIa to control bleeding during delivery(4). Unfortunately, the patient had urinary obstruction due to blood clots in the urine, and we had to stop taking this medicine. A woman with GT is exposed to life-threatening

bleeding throughout her life, one of which is during childbirth. A significant challenge is determining the method of delivery. During vaginal delivery, mucosal bleeding and hematoma of unknown origin are possible when the fetal head is pressed against the mother's pelvic organs and arteries. In addition, the risk of neonatal intracranial hemorrhage (in case of decreased fetal platelet count or dysfunction) is higher in vaginal delivery. On the other hand, bleeding during cesarean delivery is more than vaginal delivery, and there is a possibility of hematoma in different layers of the abdominal wall.

In the case we presented, a cesarean section was performed due to Grade 1 fetal growth restriction and the presence of an unfavorable cervix for delivery. The onset of hematuria coincided with the placement of the fetal head in the mother's pelvis and compression of the bladder.

Maternal GT alone is not an indication of cesarean section, and uncomplicated instrumental delivery has been reported(5).

Due to the rarity of this disease, the possibility of fetal growth restriction, oligohydramnios, or amniotic meconium fluid in pregnant women with GT has not been investigated, and only a case report has been provided(5).

These patients often experience significant bleeding during or after childbirth, and the fetus is at risk of death or neonatal thrombocytopenia when the mother carries anti-platelet antibodies(6)(7)(8).

Selective and planned cesarean section to control bleeding with uterotonics and platelet injection is uncomplicated and can prevent intracranial hemorrhage in infants who are unaware of their coagulation status(9)(10)(11).

Key words: Pregnancy - Glanzmann's thrombasthenia – postpartum hemorrhage

A case of Syndromic symptoms with generalized pulp calcification

Authors: 1- Arezoo Aghakouchakzadeh*

Assistant professor, Department of oral and maxillofacial pathology, Dental School, Alborz University of Medical Sciences, Karaj, Iran - Email: a.aghakouchakzadeh@gmail.com

2-Ahmadreza Mirzaei

Faculty of Dentistry, Alborz University of Medical Sciences, Karaj, Iran.

3-Reyhane Farjadi kia

Alborz Office of USERN, Universal Scientific Education and Research Network (USERN), Alborz University of Medical Sciences, Karaj, Iran.

Introduction: Calcification of the dental pulp has two forms; diffuse and discrete. Both local and systemic factors are important in formation of dental pulp calcification (1–3). Caries and cavity preparation, the presence of restorations, and excessive forces caused by clenching and trauma are considered as local factors (4–6). Hypercalcemia, gout, and end-stage renal diseases are known as systemic factors. Cardiovascular disease and long term use of glucocorticoids has been associated with pulp calcification (7). Generalized pulp calcifications are rare and can be seen either in diffuse form or distinct form (8,9). Diffuse generalized pulp stone formation leads to complete pulp distraction as found in tumoral calcinosis and dentine dysplasia type I (10). Distinct generalized pulp stone formation is more prevalent in multisystem genetic syndromes and dentine genetic defects, such as dentine dysplasia. Moreover, etiology of some cases with distinct generalized pulp stone formation is unknown (10–12).

Aim: In this case report we want to present a mild mentally retarded patient with generalized pulp Calcification and discuss the differential diagnosis of this clinical presentation.

Case presentation: A 22-year-old man was referred by a general dentist to the Dental School, University of Alborz, Iran, for more detailed evaluation of multiple pulp stones in his radiographic image and orthodontic treatment. He was the first child of a healthy, non-consanguineous, Iranian parents. Family history wasn't remarkable. For more evaluations we

performed complete blood investigations, which were non-contributory.

Intraoral examination revealed bleeding gingival tissues and several periodontal pockets, up to 5 mm. Moreover multiple Caries were found, especially in the posterior teeth. He also had a deep V-shaped palate and bilateral posterior cross-bite, 7 mm of overjet, and tooth no 11,35,32,45 was missing (Fig. 1). Also, malformation is seen in all frontal teeth. Cranium, spine and hand radiographies as well as heart and abdominal evaluations were unremarkable. In contrast, the auditory response test and ophthalmologic evaluation tests were not normal. Also he had speech disorder.

Radiographic examination with a panoramic radiograph revealed generalized multiple pulp calcification, within the pulp chamber, in all of the teeth and in most of the teeth had short roots even maxillary incisor. His family history was normal. The panoramic radiographs of both parents were negative for pulp calcification. The dental treatment plan was as follows; periodontal therapy, restoration of carious teeth and orthodontic treatment.

Discussion: many reports have been documented pulp calcification in the literature, but reports presenting cases with generalized pulp calcification appearing in all teeth of a young person are less (13–15). In the present case, the generalized pulp stones were found in a young patient, which is opposing to the general concept of pulp stone organization that is usually seen in older age groups or in association with a certain syndrome. However, in this case, no relation could be appointed between the generalized pulp stone and any genetic, systemic or metabolic findings. Therefore, it may be suggested that these pulp stones are of idiopathic beginning. The case is of particular clinical concern due to the attendance of generalized pulp stones in a young patient. Further studies and investigations are necessary to evaluate the exact etiology of generalized pulp calcification which would be able to clarify the fact that generalized pulp calcification is not solely an age change phenomenon of the pulp tissue but other factors also can cause this presentation.

Key Words: Calcification, dental pulp, syndrome, pulp stone

Dental Complications Following Radiation Therapy in Rhabdomyosarcoma Patient: Report of a rare Case

Authors: Leila Eftekhar Ardebili

Abstract:

Rhabdomyosarcoma is a malignant neoplasm and the most common soft tissue sarcoma in children. The current frontline treatment for rhabdomyosarcoma is a multi-modal approach, comprising chemotherapy, surgical resection, and/or radiation therapy. Radiation therapy during odontogenesis can lead to delayed sequel such as hypodontia, microdontia, and dwarfed teeth with underdeveloped roots. This case reports an abnormal root development due to a history of rhabdomyosarcoma. The aim of this report is to describe delayed oral manifestations following treatment strategies in rhabdomyosarcoma and to highlight the role of pediatric dentist in rhabdomyosarcoma cases due to secondary oral and dental complications.

Bilateral reconstruction of tempromandibular joint with customized prosthese in a patient with joint ankylosis

Authors: Mostafa Mortazavi

Introduction: Temporomandibular joint (TMJ) ankylosis involves the fusion of the mandibular condyle to the glenoid fossa of the skull base. Ankylosis of the temporomandibular joint (TMJ) is a disabling condition that can result in pain, trismus, and a poor quality of life. It can be caused by injury following trauma, infection, and rheumatoid disease. Ankylosis is an indication for treatment when mouth opening is restricted (less than 20 mm) and a predominantly soft or liquid diet has a detrimental effect on quality of life. Current treatment includes gap arthroplasty, interpositional arthroplasty, and reconstruction. These Treatments is unpredictable and is complicated mainly because of the high incidence of recurrence. Various techniques have been reported but no single one gives completely satisfactory results. Operations aim to partly or radically remove the ankylotic mass, prevent recurrence, and restore function and mobility. We describe a technique for the resection of ankylosis and reconstruction of the joint in a single operation using virtually designed custom-made implants. The patient is a 19 year old man who suffered a bilateral mandibular condyle fracture due to the trauma that occurred 15 years ago following a motor vehicle accident (MVA). The patient had undergone 3 different surgeries, including gap arthroplasty and interpositional arthroplasty, after each surgery, he had recurrence and ankylosis again.

Finally, for the patient with 5 mm MIO (maximum interincisal opening), it was decided to reconstruct the TMJ joint with a custom-made prosthesis. The design of this custom-made prosthesis was done with the help of 3D computer scan (3D Ct scan) and titanium printers. With periauricular and retromandibular incisions (approach) access to the condyle and condyle of the mandible was achieved. After osteotomy, with using surgical guides and removal of bone ankylosis, the prosthesis was placed in the area and fixed with screws.

The patient's MIO increased to 25mm and during the one-year and two-year follow-up, this maximum interincisal opening (MIO) did not decrease. Compared to the previous methods, this method can be effective and practical for other reconstructive treatments in the jaw and face due to the absence of recurrence and re-ankylosis.

چکیده مقالات سخنرانی

محور دندانپزشکی

گزارش یک مورد کارسینوم سلول سنگفرشی دهان در بیمار جوان بدون ریسک فاکتور در دانشکده دندانپزشکی البرز

نویسندگان :

عذری محیطی : استادیار گروه بیماریهای دهان دانشکده دندانپزشکی البرز

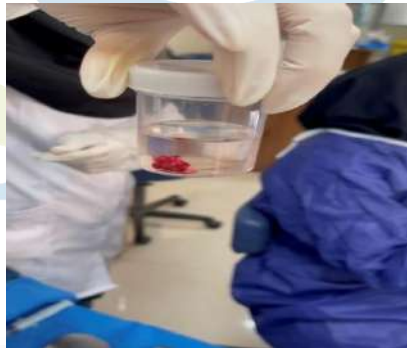ارسلان قویمی: دانشجوی دندانپزشکی دانشکده دندانپزشکی البرز

آیدا نعلی: دانشجوی دندانپزشکی دانشکده دندانپزشکی البرز

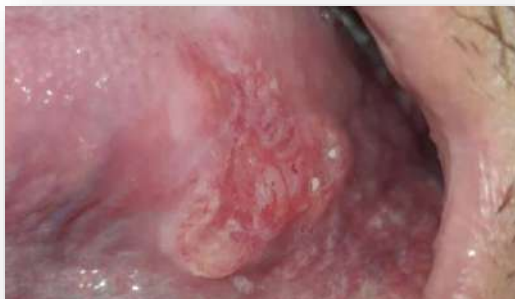نادیا درخشان: دانشجوی دندانپزشکی دانشکده دندانپزشکی البرز

مقدمه:

بیمار آقای ۳۹ ساله با شکایت از ضایعه ای که حدود ۳ هفته است متوجه آن شده به بخش بیمارهای دهان دانشکده دندانپزشکی دانشگاه علوم پزشکی البرز مراجعه نموده است. بیمار هیچ گونه علامتی نداشته و تاریخچه بیماری زمینه ای و مصرف سیگار و الکل را ندارد. با توجه به محل ضایعه که در بوردر خلفی جانبی زبان مکانی شایع برای بدخیمی های دهان میباشد از ضایعه نمونه برداری شد. پاسخ پاتولوژی بیمار کارسینوم سلول سنگفرشی دهان با گرید ۲ بود که بیمار برای ادامه درمان به انستیتو کانسر بیمارستان امام خمینی ارجاع شد.



► نمای gross



◀ نمای بالینی ضایعه

Central Mucoepidermoid Carcinoma of the Mandible: A rare case report and review of the literature

Authors: Arghavan Etebarian¹, Mostafa Mortazavi², Ali Hashemi³

1. Department of oral and maxillofacial pathology, School of dentistry, Alborz University of Medical Sciences, Karaj, Iran

2. Department of oral and maxillofacial surgery, School of dentistry, Alborz University of Medical Sciences, Karaj, Iran

3. Department of pathology, School of Medicine, Alborz University of Medical Sciences, Karaj, Iran

Abstract:

Central mucoepidermoid carcinoma (MEC) is a rare neoplasm arising intraosseously in the jaws. Here, we present a rare case of central MEC in a 42-year-old woman without any history of an odontogenic lesion in the same area. This report focuses on the clinicopathologic and radiographic features with possible treatment options for these patients.

Keywords: Mucoepidermoid carcinoma, Intraosseous, Mandible

چکیده مقالات سخنرانی

محور مامایی

معرفی یک مورد آپلازی کوتیس (acc) نوزادی

نویسندگان :

سمیه مقدم*کارشناسی ارشد مامایی، واحد توسعه تحقیقات بالینی کمالی، مرکز آموزشی و درمانی کمالی البرز، دانشگاه علوم پزشکی البرز، ایران
Mgh_somi@yahoo.com

مقدمه:

آپلازی کوتیس ضایعه پوستی نادر مادرزادیست که بروز آن را ۱ در ۵۰۰۰ تا ۱ در ۱۰۰۰۰ مورد نوزاد زنده گزارش کرده اند. شایع ترین محل درگیری در پوست سر می باشد ولی در موارد نادر در تنه، صورت و اندامها دیده می شود. نوزاد مورد مطالعه دختر تازه متولد شده ایست که بدلیل ضایعه پوستی ناحیه مرکزی سر، که شامل عدم وجود موی سر، عدم تشکیل پوست در ناحیه به ابعاد $5/1 \times 5/1$ cm و عمق $5/0$ cm همچنین تشکیل نشدن بافت زیر جلدی تشخیص آپلازی کوتیس گذاشته شده و پس از ارسال نمونه پاتولوژی، تشخیص اولیه مورد تایید قرار گرفت.

هدف:

آپلازی مادرزادی پوست ACC اغلب یک ضایعه خوشخیم ایزوله است، اما ممکن است همراه با سایر آنومالی های فیزیکی و یا مالفورماسیون ها و سندرم ها باشد. هدف از گزارش این مورد آشنایی بیشتر گروه پزشکی با چنین بیماری مادرزادی نوزادی با توجه به محدود بودن موارد شناخته شده جهت تشخیص و نحوه درمان و جلوگیری از عفونی شدن و یا ایجاد عوارض بعدی نوزادی می باشد.

معرفی بیمار :

نوزاد دختر تازه متولد شده ایست که بدلیل ضایعه پوستی ناحیه مرکزی سر که شامل عدم وجود موی سر، عدم تشکیل پوست در ناحیه ای به ابعاد $5/1 \times 5/1$ cm و عمق $5/0$ cm به همراه تشکیل نشدن بافت زیر جلدی تشخیص آپلازی کوتیس گذاشته شده و پس از ارسال نمونه پاتولوژی، تشخیص اولیه مورد تایید قرار گرفت. تصویر شماره یک ناحیه و ابعاد ضایعه مادرزادی را نشان می دهد. پس از تولد نوزاد و با مواجهه گروه مامایی با این نوزاد سریعاً به اطلاع پزشک متخصص اطفال رسانده شده و ویزیت انجام شده و تشخیص آپلازی کوتیس گذاشته شد، در سایر اندام های بدن آنومالی همراه مشاهده نشده و نوزاد به بخش نوزادان منتقل شد. جهت جلوگیری از عفونی شدن ضایعه سریعاً درمان آنتی بیوتیکی تجویز شده و نمونه پاتولوژی جهت تایید ارسال گردید. طبق اظهارات مادر سابقه بیماری و مصرف دارویی غیر از مکمل های بارداری را نداشته است. پس از پایان دوره درمان وریدی و شروع به تشکیل اسکار، نوزاد مرخص شده و توصیه به مراجعات بعدی جهت بررسی سیر ترمیم و در صورت نیاز اقدام برای گرافت بافتی شد.

بحث و نتیجه گیری:

آپلازی کوتیس ضایعه پوستی نادر مادرزادیست که ناشی از نقص نمو لایه های پوست در دوران جنینی است که بروز آن را ۱ در ۵۰۰۰ تا ۱ در ۱۰۰۰۰ مورد نوزاد زنده گزارش کرده اند و بر اساس طبقه بندی فریدن به ۹ دسته طبقه بندی می شود. شایع ترین محل درگیری در پوست سر می باشد ولی در موارد نادر در تنه، صورت و اندامها دیده می شود. علت بروز ضایعه ناشناخته است ولی عوامل ترانژن، مصرف داروها و حوادث عروقی و

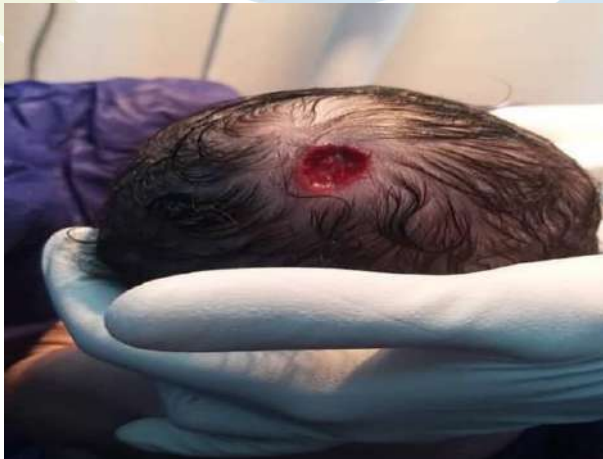چکیده مقالات سخنرانی

محور مامایی

جفتی را در بروز آن دخیل میدانند. از لحاظ بافت شناسی فقدان کامل درم و اپیدرم و یا کاهش عناصر موجود در پوست مانند فقدان فولیکول های مو و یا در موارد شدید غدد عرق مشاهده شود. همچنین ممکن است بافت های زیرجلد، بافت همبند، استخوان و سخت شامه وجود نداشته باشد. در موارد ضایعات منفرد و کوچک با استفاده از آنتی بیوتیک های موضعی و پانسمان ناحیه مبتلا بهبودی با تشکیل بافت اسکار بدون مو ایجاد می شود. در موارد ضایعات بزرگتر در صورت مراقبت و بهبودی زخم جهت برطرف نمودن بافت اسکار میتوان به طریق جراحی مانند tissue expander و فلاپ نقص پوستی را برطرف نمود. در ضایعات بزرگ مرگ و میر بالا و در مراکز مختلف از ۳۰ تا ۶۵ درصد گزارش شده است.^۹

به منظور جلوگیری از مرگ و میر نوزادان با نقص پوستی بهتر است از ابتدا از عفونت پیشگیری نمود و در موارد با ضایعات وسیع پوستی از آنتی بیوتیک جهت پیشگیری از سپسیس نوزادی استفاده نمود تا با تشکیل بافت اسکار بهبودی حاصل و سپس در صورت لزوم اقدامات ترمیمی انجام شود. در دوران نوزادی آگاهی بیشتر جامعه پزشکی جهت تشخیص و اقدامات به موقع درمانی جهت جلوگیری از مرگ و میر این نوزادان ضروری است.

کلید واژه ها: آپلازی کوتیس- آتروفی پوست- بیماری مادرزادی



▼ Figure 1: Plain pelvic radiograph before the fixation surgery.
(Antero-posterior view)

چکیده مقالات سخنرانی

محور مامایی

خونریزی حجیم قاعدگی در اثر ابتلا به کوید-۱۹: یک گزارش موردی

نویسندگان :

مهناز اکبری کامرانی^۱، منصوره یزدخواستی^{۲*}^۱—دکترای تخصصی بهداشت باروری و جنسی، دانشیار، عضو هیئت علمی گروه مامایی، دانشکده پزشکی، دانشگاه علوم پزشکی البرز، کرج، ایران^{۲*}—دکتری تخصصی بهداشت باروری و جنسی، استادیار، عضو هیئت علمی گروه مامایی، دانشکده پزشکی، دانشگاه علوم پزشکی البرز، کرج، ایران
Mansoyazd@yahoo.com

مقدمه:

عفونت کوید-۱۹ بر سلامت باروری زنان تاثیرگذار بوده است ولی همه ابعاد آن هنوز شناخته نشده است. گزارش های اولیه دال بر تاثیر ویروس کوید-۱۹ بر روی کیفیت تخمک در زنان تحت IVF، نشاندهنده تاثیر آن بر روی سلامت باروری می باشد. هم چنین این تاثیر در برخی از گزارش ها بر روی اثار منفی آن بر روی کیفیت اسپرم ها دیده شده است. خونریزی حجیم قاعدگی یکی از عوارض کمتر شناخته شده ناشی از عوارض زودرس ابتلا به کوید-۱۹ می باشد. که در این باره به پژوهش های بیشتری نیاز است. زیرا پارامترهای متعددی مانند: شدت ابتلا به کوید-۱۹، استرس، اضطراب، و سایر عوامل بر روی آن تاثیر دارند.

معرفی بیمار:

بیمار خانم ۳۲ ساله دوهفته قبل با تابلو بالینی به شرح ذیل به کلینیک بیمارستان امام علی مراجعه نموده است. تعداد تنفس، فشارخون و اشباع اکسیژن به ترتیب: ۱۲۴ ضربه در دقیقه، ۱۹ در دقیقه، ۸۷/۱۱۲ و ۹۱ درصد بود. کوید-۱۹ مثبت با واکنش زنجیره پلی مرآز در زمان واقعی با سواب حلق و بینی تایید شد. سی تی اسکن قفسه سینه پنومونی سگمنتال را در هر دو ریه با درگیری متوسط نشان داد. تست های آزمایشگاهی سطوح قابل توجهی از دی دایمر (۳،۵ میکروگرم بر لیتر)، لاکتات دهیدروژناز (۴۶۹ واحد بر لیتر)، پروتیین واکنشی (۱۳ C میکروگرم بر لیتر)، لنفوسیت ها (۸۷ درصد)، تروپونین (۰،۰۶۵ نانوگرم بر میلی لیتر) را نشان داد. زمان پروترومبین (۱۷ ثانیه)، ترومبوپلاستین نسبی (۴۵ ثانیه)، و سطوح آلانین آمینو ترانسفراز (۶۹ واحد بر لیتر)، الکالین فسفاتاز (۴۲۶ واحد بر لیتر)، فریتین (۴۷۵ نانوگرم بر میلی لیتر) و کراتینین (۱،۲ میلی گرم بر دسی لیتر) ارزیابی شد. پس از انجام درمانهای لازم، بیمار ۷ روز پس از بهبودی تحت شرایط پایدار با میزان اشباع اکسیژن ۹۶ درصد ترخیص شد.

شش روز پس از ترخیص بیمار طبق روتین هر ماه سر موقع سیکل قاعدگی آغاز گردید. در این سیکل علیرغم سیکلهای قبلی، بیمار دچار خونریزی شدید قاعدگی در روز اول گردید که با تجویز مفنایک اسید هر هشت ساعت یک عدد ویزیت گردید. در روز دوم سیکل بیمار مجدداً به کلینیک مراجعه نمود. از بیمار در مورد مصرف دارو (مفنایک اسید) پرسیده شد و بیمار اظهار کرد که تا کنون سه کپسول با رعایت فاصله تجویزی را مصرف کرده است. با بررسی تعداد پدهای مصرف شده توسط بیمار، میزان خونریزی بیش از ۸۰ سی سی تخمین زده شد. با بررسی سوابق مامایی و زنان مشخص شد، بیمار برای اولین بار چنین حجم خونریزی قاعدگی را تجربه می نماید. هیچگونه سابقه قبلی دال بر افزایش ضخامت اندومتر، میوم، و ... وجود نداشته است. بیمار دارای دو فرزند ۳ و ۵ ساله است که از طریق زایمان طبیعی به دنیا آمده اند. از نظر

محور مامایی

چکیده مقالات سخنرانی

هیستوری پزشکی نیز بیماری تیروئید، هیپرپرولاکتینوما و یا بیماریهای زمینه ای: دیابت، بیماری قلبی عروقی و... وجود نداشته است.

بحث و نتیجه گیری:

آنجایی که سیکل قاعدگی متأثر از محور هیپوتالاموس، هیپوفیز، رحم و تخمدان است، هرگونه تاثیر بر این محور می تواند نشانه های سیکل قاعدگی را تغییر دهد. با توجه به خونریزی حجیم در سیکل بعد از ابتلا به کوید-۱۹ با شدت متوسط، به احتمال زیاد منوراژی از عوارض زودرس بیماری کرونا می باشد. البته لازم است اثرات روانی ابتلا به کوید-۱۹ و میزان استرس و اضطراب نیز در این زمینه در نظر گرفته شود. گرچه در مطالعات مربوطه، زنان مبتلا به کوید-۱۹، با سطح اضطراب یکسان، حجم خون قاعدگی بیشتری داشتند.

کلیدواژه ها: کوید-۱۹، خونریزی قاعدگی، سیکل قاعدگی

چکیده مقالات سخنرانی

محور مامایی

گزارش یک مورد انجام پیوند کبد بعد از زایمان به دنبال پره اکلامپسی و کبد چرب

حاملگی

نویسندگان :

معصومه مبارکی^۱، زهرا محمدزایی^۲، عاطفه شهلای بر^۳، فیروزه شیخی^۴، محمد دوکالی^۵، زهره میرکازهی^۶ *

۱- مربی گروه مامایی، دانشکده پرستاری و مامایی، دانشگاه علوم پزشکی ایران، تهران، ایران

۲- کارشناس مامایی، دانشگاه علوم پزشکی ایران، تهران، ایران

۳- دانشجوی کارشناسی ارشد مامایی، دانشکده پرستاری و مامایی، دانشگاه علوم پزشکی شیراز، شیراز، ایران

۴- مربی گروه مامایی، دانشکده پرستاری و مامایی، دانشگاه علوم پزشکی ایران، تهران، ایران

۵- کارشناس اقتصاد سلامت، دانشگاه علوم پزشکی ایران، تهران، ایران

۶- مربی گروه مامایی، دانشکده پرستاری و مامایی، دانشگاه علوم پزشکی ایران، تهران، ایران (نویسنده مسئول، ایمیل: mirkazehi1397@gmail.com)

مقدمه:

کبد چرب حاملگی تحت عنوان متامورفوز چربی یا آتروفی حاد ایکتری نیز خوانده می شود. در موارد کشنده بیماری کبد به صورت یک عضو کوچک زرد رنگ، نرم و چرب در خواهد آمد. احتمال پره اکلامپسی و سندرم help نیز در این افراد بالاتر است. پره اکلامپسی یک سندرم اختصاصی بارداری است که منجر به آسیب چند ارگانی از جمله کبد، کلیه، قلب و عروق و مغز می گردد. این سندرم در ۸-۲ درصد حاملگی ها دیده می شود. پره اکلامپسی و کبد چرب هر دو از موارد اورژانسی بوده که نیازمند اقدامات فوری و درمان می باشند.

معرفی بیمار :

بیمار خانمی ۳۹ ساله، G6P5L5 با سن بارداری ۳۵ هفته و با شکایت درد زایمان به بخش زایمان مراجعه نموده است. در شرح حال سابقه فشارخون بالا در حاملگی فعلی، سابقه کبد چرب حاملگی و لوپوس را در ۴-۵ سال گذشته را ذکر می کند. در آزمایشات افزایش آنزیم های کبدی مطرح بوده است و ختم بارداری صورت می گیرد. بعد از زایمان BP:130/90. با توجه به نتایج آزمایشات و مطرح بودن کبد چرب به ICU منتقل می شود. یک روز بعد از زایمان BP:160/110. مشاوره قلب انجام می شود و تحت درمان داروهای ضد فشارخون قرار می گیرد. به علت افزایش آنزیم های کبدی و کبد چرب مشاوره داخلی و گوارش انجام می شود و تحت درمان با پردنیزولون می باشد. چهار روز بعد از زایمان دچار کاهش سطح هوشیاری GCS:12/15 و سونوگرافی شکم و لگن انجام می شود. روز پنجم بعد از زایمان GCS:7/15. بیمار اینتوبه می شود و MRI Brain صورت می گیرد. طبق نظر فوق تخصص گوارش برای بیمار Acute liver failure ناشی از پره اکلامپسی و کبد چرب حاملگی مادر مطرح است و بیمار کاندید اورژانس پیوند کبد می باشد. پس از هماهنگی های لازم سه روز بعد عمل پیوند کبد انجام می شود و پس از چند روز اینتوباسیون و برقراری obey اکستیوب شد و سرانجام بیمار با حال عمومی خوب و هوشیار از بیمارستان مرخص شد.

محور مامایی

چکیده مقالات سخنرانی

بحث و نتیجه گیری:

در بیمار مورد نظر، ریسک فاکتورهای پره اکلامپسی عبارتند از سن بالا، پاریته بالا، سابقه بیماری لوپوس، افزایش فشار خون در حاملگی فعلی و سابقه مثبت کبد چرب حاملگی می باشد. پس از تایید پره اکلامپسی و کبدچرب ختم سریع بارداری صورت گرفته است و درمان آغاز می شود اما علی رغم ختم بارداری کبد به سمت نارسایی حاد پیش می رود و کاندید پیوند کبد می گردد. پره کلامپسی و کبد چرب حاملگی فاکتورهای مهم برای نارسایی حاد کبد مطرح می باشند. به تمام بیمارانی که با تهوع و استفراغ مداوم و یا درد اپی گاستر در سه ماهه سوم بارداری مراجعه می کنند توصیه به ارزیابی تست های فونکسیون کبدی، کلیوی و شمارش کامل سلول های خونی جهت رد تشخیص کبد چرب حاملگی می شود.

کلمات کلیدی: پیوند کبد- کبد چرب حاملگی- پره اکلامپسی- بارداری

Test	Result	Units
Biochemistry	7.2	mg/dl
Uric Acid		
Lactate Dehydrogenase (LDH)	700	U/L
SGOT (AST)	H 590	U/L
SGPT (ALT)	H 540	U/L

Test	Result	Units	Reference Value
Body Fluid	17.44	ICV	15-18
Glucose Ascit	43		
LDH Ascit			
*Ascitic Analysis			
Colour Ascit	yellow		
Appearance Ascit	semi clear		
Viscosity Ascit	normal		
WBC Ascit	300		
RBC Ascit	20000		
PMN Ascit	31		
Lymph Ascit	69		
Albumin body fluid	2		

A case report of heart failure and death following covid19

نویسندگان :

نویسنده اول و اصلی: پروانه عسگری، استادیار، گروه مراقبت های ویژه، دانشکده پرستاری و مامایی، دانشگاه علوم پزشکی تهران، تهران، ایران

ایمیل: p_marjan@ymail.com

نویسنده دوم: بابک کاوند، فلوشیپ بیهوشی قلب، دانشکده پزشکی، دانشگاه علوم پزشکی شهید بهشتی، تهران، ایران

Background and aim: Some patients with covid19 have several problems after recovery. One of which is inflammation of the layers of the heart and heart failure. The aim of this article is to explain a case with death after heart failure following covid19.

Case presentation: Patient, a 41 years old man, having chest pain and pulse-free ventricular tachycardia and reduced ejection fraction is under care in critical care unit in June. About 4 months ago, he was suffering from covid19 and had symptoms including severe cough, shortage of breath, chest pain, weakness and lethargy that went to the doctor and found that had covid19. Symptoms continued and the patient referred to different medical centers one after another. Despite the full use of drugs prescribed to treat covid19 at home, these symptoms did not diminish and changes in the ECG cause new findings in the patient, therefor, this leads to visits to cardiologists and echo. In echocardiography performed for the first time after covid19, decrease in heart ejection fraction was about 30% and hardening of the walls (sclerosis) was recognized. According to the diagnosis of the physician, the client is a candidate for heart transplant due to progressive heart failure. No record of drug using or a specific disease was mentioned by the patient. New symptoms of heart failure are added to the previous symptoms and the patient's condition worsens. The patient and his family, do not take the doctor's advice that the disease is progressive seriously and do not follow up to treat the disease. As the disease progresses and the symptoms become more severe, the patient is a candidate for ICD implantation in May. After ICD implantation, the patient develops recurrent non-pulsed tachycardia. Despite the termination of this tachycardia, the electrolytes are disrupted by the ICD and eventually the patient dies in July.

Case presentation: However, complications of covid19 may not occur in most patients,

sometimes with their long-term effects on the main organs of the body, they cause the mortality of the patient. It is a disease with unknown behaviors in various systems of the body, including the cardiovascular system. The effect of covid19 on heart layers and heart rhythm causes myocardial damage and heart dysrhythmias or abnormalities in the normal order of the heartbeat. In covid19 crisis, in addition to patients with record of cardiovascular disease, patients without a history of cardiovascular diseases also should follow health tips. Patients with covid19 should take the first signs of shortness of breath and chest pain seriously and seek the treatment of the disease timely and complete. It is recommended that patients with covid19 check for heart disease regularly during the disease process and after recovery in order to identify any threat to the health of the cardiovascular system and eliminate it as soon as possible.

Key words: Covid 19, Heart failure, Death

چکیده مقالات سخنرانی

محور پرستاری

ایسکمی مزانتریک بدنبال ترومبوز بزرگ پایه دار متحرک بطن چپ بدلیل انفارکتوس قلبی

نویسندگان :

(۱) زهره سرچاهی، پرستاری داخلی-جراحی، گروه پرستاری، دانشکده پرستاری و مامایی، دانشگاه علوم پزشکی نیشابور، نیشابور، ایران
zohrehsarchai@gmail.com

(۲) رسول لکزیان، پرستاری مراقبت های ویژه، گروه پرستاری، دانشکده پرستاری و مامایی، دانشگاه علوم پزشکی سبزوار، سبزوار، ایران

(۳) علی آذری، جراح قلب، گروه جراحی قلب، دانشکده پزشکی، دانشگاه علوم پزشکی مشهد، مشهد، ایران

(۴) امید رضا امینی، متخصص قلب و عروق، گروه قلب، بیمارستان ۲۲ بهمن، دانشگاه علوم پزشکی نیشابور، نیشابور، ایران

مقدمه:

ترومبوز بطن چپ (LVT) معمولاً در بیماران با کاهش عملکرد سیستولیک که از STEMI نجات می یابند دیده می شود (۱) و از عوارض شایع سکنه حاد قلبی است (۲) و معمولاً زمانیکه STEMI آنتریور، آنترولترال یا آنتروسپتال همراه سطح بزرگی از آکینزی یا دیسکینزی در آپکس باشد، رخ می دهد (۱). شیوع ترومبی بطن چپ بعد از انفارکتوس حاد میوکارد ۲۷٪ گزارش شده است (۳) و خطر تشکیل با سایز انفارکت افزایش می یابد (۲). در طول زمان با در دسترس بودن استراتژی های ریواسکولارزیشن به موقع، تشکیل LVT از ۴۰-۳۰٪ به ۱۵-۵٪ کاهش پیدا کرده است (۴ و ۵). شایع ترین نوع LVT، ترومبوز دیواری است. اکوکاردیوگرافی ابزار اصلی تشخیصی LVT است که توده ای قابل رویت در بطن چپ به چشم می خورد (۲). شکل گیری LVT منجر به تظاهرات مختلف بالینی از قبیل پدیده آمبولیک و نارسایی حاد قلبی جبران نشده می شود (۶). خطر اصلی LVT، آمبولیزاسیون سیستمیک دیستال است که معمولاً در طول ۳ و ۴ ماه اول بعد از انفارکتوس رخ می دهد (۷ و ۸). نتیجه اصلی بالینی ترومبوآمبولی، وقوع سکنه مغزی است (۹). جابجایی و بیرون زدگی لخته، دو ویژگی است که با افزایش پتانسیل آمبولی همراه است (۱۰). از آنجا که ترومبوز بزرگ و متحرک، نسبتاً نادر هستند، هیچ مطالعه ای به خطر واقعی آمبولیزاسیون ترومبوز اشاره نکرده است. همچنین، در مقالات اطلاعات محدودی در رابطه با مدیریت اینگونه بیماران به خصوص افراد دارای EF پایین، وجود دارد (۱۱). درمان جراحی با ونتریکولوتومی چپ بهترین روش درمانی است (۱۲).

هدف: تعیین علل ایجاد ایسکمی مزانتریک بدنبال ترومبوز بزرگ پایه دار متحرک بطن چپ بدلیل انفارکتوس قلبی

چکیده مقالات سخنرانی

محور پرستاری

تعیین علایم ایجاد ایسکمی مزانتریک بدنبال ترومبوز بزرگ پایه دار متحرک بطن چپ بدلیل انفارکتوس قلبی

تعیین روشهای تشخیصی ایسکمی مزانتریک بدنبال ترومبوز بزرگ پایه دار متحرک بطن چپ بدلیل انفارکتوس قلبی

تعیین درمان ایسکمی مزانتریک بدنبال ترومبوز بزرگ پایه دار متحرک بطن چپ بدلیل انفارکتوس قلبی

معرفی بیمار :

آقای ۴۵ ساله، با درد شدید اپی گاستر، تب، تعریق و تاکیکاردی به اورژانس مراجعه کرده بود. سابقه هیپرتانسیون، دیابت شیرین و هیپرلیپیدمی را نداشته اما سابقه استعمال دخانیات و مصرف الکل را ذکر می کند. در معاینه بیدار و هوشیار بود که به سوالات پاسخ می داد و از درد شدید اپی گاستر و سمت چپ قفسه سینه بصورت فشارنده شکایت می کرد. در علایم حیاتی فشار خون ۹۰/۱۴۰، ضربان قلب ۱۳۰، تعداد تنفس ۲۲، دمای بدن ۳۸.۵°C، SPO2: 96% بود. در لمس شکم تندرست داشت و در سمع قلب S1, S2 بدون سوفل شنیده شد. فریکشن راب سمع نشد و صداهای تنفسی نرمال بود. در اندامها ادم، لنفادنوپاتی و پالس متناوب وجود نداشت.

در آزمایشات ابتدایی تروپونین منفی ، HB: 16.6, HCT: 48.6, WBC: 17100 ، INR: 1.14, CHOL: 147, FBS: 118

PTT: 25, PT: 13.5, Amylase: 88 و سایر آزمایشات نرمال بود. در نوار قلب اولیه بیمار، ریتم تاکیکاردی سینوسی با تعداد ضربان قلب ۱۳۰، موج Q در لیدهای V1, V2 و موج T بای فازیک در لیدهای V4, V3, V2 که نشانگر neglective MI بود. طبق گایدلاین ACC/AHA برای پیشگیری ثانویه از بیماری عروق کرونر به بیمار ASA 300mg Plavix 300 mg و Atorvastatin 80mg داده شد. در اکوکاردیوگرافی آکینزی سگمانت آپیکال به همراه دیسفانکشن متوسط بطن چپ با EF: 40% و ترومبوز بزرگ، موبایلینگ، آرگانیزه و Pedunculated در سپتوم آپیکال با سایز ۱.۷*۱.۹ cm مشاهده شد.

باتوجه به شرح حال و شواهد نوار قلب، آنژیوگرافی عروق کرونر برای بیمار انجام شد که LAD was total normal RCA was cut off

، LCX has significant proximal stenosis و سایر شریانها نرمال بودند. نتایج بررسیها نشان داد که آنوریسم آپکس در اثر سکنه قلبی بدون علامت باعث ایجاد لخته شده است. باتوجه به یافتههای اکوکاردیوگرافی و خطر بالای آمبولیزاسیون، کاندید جراحی قلب باز اورژانس و CABG شد. بیمار تحت بای پس قلبی-ریوی قرار گرفت. مراقبت های لازم جهت جلوگیری از دستکاری بطن چپ در حین کانولیشن و حرکت دادن ترومبوز آپیکال انجام گردید. antrograde cardioplegia برای محافظت میوکارد در نظر گرفته شد. شریان پستانی داخلی چپ و ورید صافن به ترتیب به LAD و OM1 آناستوموز شدند. بعد از برش دهلیز چپ، ترومبوز بطن چپ با پایه نازک و نخ متصل به دیواره سپتوم آپیکال با بافتی کرمی تا قهوه ای رنگ با قوام نرم ۱.۲*۱.۸ با دقت خارج شد. وزنش ۳۱۱ گرم و در بررسی میکروسکوپی رسوب لایه ای گلبول های قرمز و سفید و فیبرین وجود داشت.

بیمار ۵۰ دقیقه تحت پمپ قلبی-ریوی قرار داشت و سپس با ساپورت اینوتروپ با موفقیت جدا و اینتوبه منتقل بخش مراقبت های ویژه گردید.

چکیده مقالات سخنرانی

محور پرستاری

علائم حیاتی پس از جراحی SPO2: 94%، RR: 17، PR: 113، BP: 120/91 بود و بیمار تحت درمان با وارفارین 5mg روزانه و متوپرولول 25mg دو بار در روز قرار گرفت.

پایش منظم آزمایشات در بیمار انجام شد که آزمایشات پس از عمل بصورت INR: 1.6، Ca: 8.3، K: 4.9، Mg: 2.7، Cr: 1.8، BS: 139، HB: 15.6، HCT: 49.4، WBC: 22300، PTT: 27.2، PT: 16 بود.

دو روز پس از جراحی، بیمار دچار درد شدید شکم که در معاینه شکم، تورم همراه با دیستانسیون، تندرns و ریباند ژنرالیزه وجود داشت و دیفیکیشن نداشت. بدلیل کراتینین بالا سی تی اسکن شکم و لگن با کنتراست خوراکی انجام که ریبورت سی تی اسکن نشان دهنده اتساع در برخی لوب های روده باریک و شواهد پنوماتوزیس اینتستینالیس بود. همچنین مایع آزاد در حفره شکم و لگن رویت شد. باتوجه به اندیکاسیون عمل جراحی وارفارین Hold و بیمار تحت عمل جراحی قرار گرفت. حدود ۲ لیتر ترشحات گوارشی و چرکی از حفره شکم خارج شد. بررسی اعضاء داخل شکم نشان دهنده ی گانگرن و نکروز به فاصله ۳۰ سانتی متر از لیگامان تریتز تا انتهای کولون صعودی بود. رزکسیون روده باریک و کولون صعودی انجام و انتهای پروگزیمال روده باریک به صورت استومی انتهایی از شکم خارج شد و شکم با نرمال سالین فراوان شستشو و درنهایت یک درن نلاتون در ناحیه پاراکولیک راست و بستر کبد تعبیه گردید.

مجددا دو روز پس از عمل جراحی بیمار دچار دیستانسیون و تندرns ژنرالیزه شکم شد و با تشخیص پریتونیت شکم در محل انسزیون قبلی باز و دو لیتر خون و لخته خارج شد و سپس با نرمال سالین فراوان شستشو داده شد. در بررسی شکم، استومی سالم و رنگ روده ها نرمال بود. استامپ دیستال کولون اینتکت بود و داخل شکم خونریزی واضح نداشت اما اوزینگ منتشر مشهود بود که با کوتر تا حد امکان کنترل شد. یک درن نلاتون علاوه بر قبلی در کفالگن تعبیه و پس از برقراری هموستاز، شکم در پلان آناتومیک بسته و بیمار اینتوبه تحویل ICU شد. باتوجه به سابقه مصرف وارفارین و خونریزی قابل توجه در فضای پریتون، ۶ واحد FFP، 10 واحد پلاکت، ۱ واحد P.C ترانس شد. در بررسی ماکروسکوپی رزکسیون ایلئوسکوم و کولون، ایلئوم بطول ۲۴ و قطر ۳ سانتیمتر، کولون و سکوم مجموعا به طول ۱۱۰ سانتی متر و قطر ۲۵ تا ۴ سانتیمتر بود. سطح خارجی کولون، سکوم و ایلئوم پوشیده از اغزودای فیبرینی بود. در برش کولون، نواحی متعدد نکروز جداری با نزدیک ترین فاصله از مارژین دیستال ۹ سانتی متر بود. پولیپ با ضایعه تومورال دیده نشد و سطح ایلئوم بدون یافته پاتولوژیک بود. در شرح میکروسکوپی برش های تهیه شده، نکروز مخاط کولون بصورت نکروز تمام ضخامت جدار با خونریزی و واکنش آماسی حاد با گسترش آماس به چربی مجاور نمایان بود. در برخی عروق جداری ترومبوزهای تازه انسدادی دیده شد. همچنین در سطح سروزی روده باریک اغزودای آماسی حاد فیبرینی مشاهده گردید. ریتیم بیمار در طول بستری Af شد که آمیودارون انفوزیون که سینوس شد. بیمار با علائم حیاتی SPO2: 98%، RR: 19، PR: 91، BP: 96/63، GCS: 10/15 در بخش مراقبتهای ویژه تحت درمان می باشد.

بحث و نتیجه گیری:

ترومبوز بطن چپ از عوارض شایع بیماری عروق کرونر که با دیسفانکشن شدید بطن چپ و افزایش آمبولی سیستمیک همراه است (۱۳). میزان بروز ترومبوز بطن چپ در کیس سری های مختلف بسیار بالا و حدود ۲۰ تا ۵۰ درصد بوده اما اخیرا این میزان به ۵/۲ تا ۸/۱ درصد کاهش یافته است (۱۴). علت این کاهش احتمالا تشخیص زودهنگام انفارکتوس حاد میوکارد، استراتژی های رپرفیوژن مجدد مانند آنژیوپلاستی اولیه یا استفاده از داروهای

چکیده مقالات سخنرانی

محور پرستاری

ترومبولیتیک جدید، استفاده از داروهای ضد انعقاد و مهارکننده های آنزیم مبدل آنژیوتانسین است (۲). علاوه بر این، با پیشرفت تکنولوژی و دسترسی آسان به روش های تصویربرداری پیشرفته مانند اکوکاردیوگرافی ۳ بعدی، اکوکاردیوگرافی با کنتراست و آنژیوگرافی رزونانس مغناطیسی در موارد شک به آنوریسم بطن چپ، ترومبوز بطن چپ کاهش پیدا کرده است. اما با وجود همه این موارد، در حال حاضر وقوع ترومبوز بطن چپ وجود دارد (۱۵). شایع ترین نوع ترومبوز بطن چپ، ترومبوز دیواری است. علل اصلی ترومبوز بطن چپ شامل انفارکتوس حاد میوکارد، کاردیومیوپاتی اتساعی و دیسفانکشن شدید بطن چپ می باشد (۱۶، ۱۳). از طرف دیگر، ترومبوز بطن چپ در فانکشن طبیعی قلب بدون فاکتور مستعدکننده می تواند تشخیص داده شود (۱۶، ۱۷). جیانگ و همکارانش در یک مطالعه گذشته نگر، ۱۳۷۳۲ پرونده انفارکتوس حاد میوکارد را بررسی کردند که نتایج نشان دهنده عوامل خطر ایجاد کننده ترومبوز بطن چپ بعد از انفارکتوس حاد میوکارد شامل کاهش کسرتخلیه ای بطن چپ (LVEF)، انفارکتوس وسیع قدام، RWMA شدید و آنوریسم بطن چپ است و حدود ۹۱،۲٪ از ترومبوز بطن چپ در داخل آنوریسم بطنی یا بخش های دیس کینتیک تشکیل می شوند. در این مطالعه شیوع ترومبوز بطن چپ بعد از انفارکتوس حاد میوکارد ۷/۰ درصد بود.

بر اساس گزارش مطالعات اخیر وقوع ترومبوز بطن چپ ۳ ماه بعد از انفارکتوس حاد میوکارد نادر است (۱۴، ۱۶). با این حال، در کیس ما شرح حال، علائم بالینی و نوار قلب نشان دهنده neglective recent MI و همزمان با تشکیل ترومبوز بطن چپ بود که احتمالاً بیمار قبلاً تظاهرات بالینی را داشته اما از آنجا که وی سابقه مصرف الکل و مواد مخدر را در شرح حال خود ذکر می کرد، بنظر می رسد درد قلبی خود را متوجه نشده و دچار دیسفانکشن شدید بطن چپ (EF: ۴۰٪) شده است.

ابزار اصلی جهت تشخیص LVT، اکوکاردیوگرافی است که به صورت توده ای قابل رؤیت در بطن بچشم می خورد، در حالیکه CT و MRI نتیجه بخش تر هستند اما بعلاوه خطرات زیاد و هزینه بالا کم تر مورد استفاده قرار می گیرند (۲). در بیمار مطالعه حاضر اکوکاردیوگرافی اولیه نشان دهنده آکینزی سگمانت آپیکال به همراه دیسفانکشن متوسط بطن چپ با (EF: ۴۰٪) بود و ترومبوز بزرگ، موبایلینگ، ارگانیزه و Pedunculated در سیتو آپیکال با سایز ۱،۷*۱،۹ cm مشاهده شد.

اکثر مطالعات توصیفی و متاآنالیز، حوادث آمبولیک را در بیماران دارای ترومبوز بطن چپ در ۳ تا ۴ ماه اول گزارش کرده اند (۱۸). بروز حوادث کاردیو آمبولیک در بیماران مبتلا به ترومبوز بطنی در مطالعات کیس سری ۳۳ درصد بود که بیشتر در افراد مسن و کسانی که در نوار قلب بدو ورود امواج T منفی عمیق داشتند مشاهده شد (۱۹). بر اساس تحقیقات انجام شده ریسک فاکتورهای آمبولیزاسیون به تحرک ترومبوز، برآمدگی بطن چپ و ظاهر pedunculated بستگی دارد (۲۰). با این حال، هیچ مطالعه ای مکانیسم دقیق تکامل مورفولوژیکی یا pedunculated thrombus را تاکنون توضیح نداده است (۲۱). در نوار قلب بیمار مطالعه حاضر نیز امواج T منفی مشهود که بلافاصله پس از عمل جراحی و خروج ترومبوز بطن چپ، درد شدید و ژنرالیزه شکم وجود داشت که نشان دهنده ایسکمی مزاتریک بود که احتمالاً در نتیجه آمبولی سیستمیک منشا گرفته از ترومبوز بطن چپ ایجاد شده است. برای بیمار رزکسیون روده باریک و کولون صعودی انجام شد.

روش های درمانی برای LVT شامل استفاده از داروهای ضد انعقاد، DAPT همراه داروهای ضد انعقاد یا مداخلات جراحی می باشد (۱۳). به جز چند مطالعه گزارش موردی اطلاعات اندکی در مورد نقش DOACs در درمان LVT وجود دارد (۲۴-۲۲). Abdelnaby و همکاران در مطالعه ای کیس سری، ریوروکسایبان را با دوز ۱۵ تا ۲۰ میلی گرم در روز علاوه DAPT (acetylsalicylic acid 100 mg/day plus clopidogrel

چکیده مقالات سخنرانی

محور پرستاری

(75 mg/day برای مدت ۳ ماه شروع کردند. اکوکاردیوگرافی ترانس توراسیک در ۳ ماه بعد حاکی از انحلال ترومبوز بطن چپ در ۷ بیمار از ۸ بیمار بود و هیچ حادثه ترومبوآمبولی و خونریزی مشاهده نشد (۱۸). در حال حاضر تنها ضد انعقاد خوراکی توصیه شده برای درمان ترومبوز بطن چپ، وارفارین است که مصرف آن برای ترومبوز بطن چپ برای حداقل ۶ ماه توصیه می شود (۲۴-۲۲). در یک مطالعه، میزان بهبود ترومبوز بطن چپ با وارفارین ۶۱٪ بود که در فالوآپ طولانی مدت با خطر خونریزی حدود ۱۲٪ همراه است (۱۳). مقالات گزارش موردی و یا کیس سری اثربخشی مصرف وارفارین برای درمان ترومبوز بطن چپ را نشان می دهد (۲۵).

یک ترومبوز بیرون زده متحرک، خطر ویژه‌ای برای آمبولیزاسیون قبل یا پس از عمل ایجاد می کند (۱۰ و ۲۶). حذف این ترومبوز در طی عمل جراحی قلب از طریق و نتریکولوتومی چپ توصیف شده است (۲۷-۲۹). در مورد کیس ما، بدلیل ترومبوز بزرگ، موبایلینگ و Pedunculated در آپیکال، ترومبوکتومی بعنوان درمان انتخابی همراه با داروهای آنتی کوآگولانت در نظر گرفته شد (۳۳۳) و در فالوآپ برای وی وارفارین شروع شد.

در مطالعه‌ای خطر ترومبوآمبولی سیستمیک در افراد تحت درمان با داروهای ضد انعقاد ۱۷،۷٪ گزارش شد در حالیکه در افراد تحت عمل جراحی هیچ حادثه ترومبوآمبولی ایجاد نشد (۱۳). در مورد ما، برای جلوگیری از ترومبوآمبولی بیمار سریعاً تحت عمل جراحی قرار گرفت. ویلیامسون و همکاران در یک مطالعه کیس رپورت یک تکنیک مفید برای خارج کردن ترومبوزهای بطن چپ با روش اندوسکوپیک و کمک دوربین ترانس آئورتیک گزارش کردند. این تکنیک یک جایگزین برای و نتریکولوتومی چپ ایجاد می کند (۳۰) که در بیمار ما بدلیل نبود تجهیزات، این عمل مقدور نبود.

و نتریکولوتومی معمولاً با آریتمی‌های قلبی و کاهش کسر تخلیه‌ای همراه است (۳۱) و بخصوص کاهش کسر تخلیه‌ای در و نتریکولوتومی طولی در مقایسه با و نتریکولوتومی آپیکال دیده می شود (۳۲). اگرچه مقالات محدودی شامل گزارش موردی و سری موردی در این زمینه وجود دارد اما به نظر می رسد که تکنیک‌های جراحی کاردیو اندوسکوپیک تجسم خوبی برای ضایعات بطن چپ است (۳۱). با این حال، دید مستقیم اغلب با یک دید دو بعدی در این تکنیک جایگزین می شود (۳۳).

در بیمار مطالعه حاضر، بدلیل نبود تجهیزات، جراحی کاردیو اندوسکوپیک قابل انجام نبود، بنابراین ترومبوز بطن چپ از طریق و نتریکولوتومی آپیکال بطن چپ برداشته شد و بدین صورت خطر بروز آریتمی‌های قلبی و افت EF کاهش یافت.

خطر کلات بطن چپ، حوادث ترومبوآمبولی مغزی و آمبولیزاسیون سیستمیک دیستال است که علیرغم جراحی این خطرات وجود دارد. در این مطالعه باتوجه به وجود کلات بزرگ بطن چپ موبایلینگ پایه دار در گزارش اکوکاردیوگرافی با درمان جراحی و نتریکولوتومی بطن چپ، کلات برداشته شد. بیمار در طی بستری دچار ایسکمی مزانتریک شده، که باتوجه به وجود درد شدید شکمی در معاینه اولیه، تشخیص ایسکمی مزانتریک قبل مراجعه بیمار بعید نیست. بیمار با علائم حیاتی GCS:10/15 و 98% SPO2, RR:19, PR:91, BP:96/63 در بخش مراقبتهای ویژه تحت درمان می باشد.

کلید واژه ها : ترومبوز بطن چپ، انفارکتوس حاد میوکارد، و نتریکولوتومی

گزارش یک مورد آنوریسم آئورت نزولی بعد از کوارکتاسیون آئورت

نویسندگان :

مقصودی مهرانی، محمد. کارشناس ارشد پر فیوز نیست، مرکز تحقیقات قلب، مرکز آموزشی و درمانی بیمارستان شهید رجایی کرج، دانشگاه علوم پزشکی البرز، کرج، ایران
 سرزعیم، محمدرضا. فوق تخصص جراحی قلب، مرکز تحقیقات قلب، مرکز آموزشی و درمانی بیمارستان شهید رجایی کرج، دانشگاه علوم پزشکی البرز، کرج، ایران.
 بیات، فاطمه. متخصص بیهوشی، مرکز تحقیقات قلب، مرکز آموزشی و درمانی بیمارستان شهید رجایی کرج، دانشگاه علوم پزشکی البرز، کرج، ایران.
 حق وردی، ربابه. کارشناس ارشد داخلی جراحی، واحد توسعه تحقیقات بالینی رجایی، مرکز آموزشی و درمانی بیمارستان شهید رجایی کرج، دانشگاه علوم پزشکی البرز، کرج، ایران.
 مرادی، عباس. کارشناس ارشد پر فیوز نیست، توسعه تحقیقات بالینی رجایی، مرکز آموزشی و درمانی بیمارستان شهید رجایی کرج، دانشگاه علوم پزشکی البرز، کرج، ایران.
 عظیمی، نیوشا. کارشناس ارشد پر فیوز نیست، مرکز تحقیقات قلب، مرکز آموزشی و درمانی بیمارستان شهید رجایی کرج، دانشگاه علوم پزشکی البرز، کرج، ایران.
 مجیدی، زهرا. کارشناس ارشد پر فیوز نیست، مرکز تحقیقات قلب، مرکز آموزشی و درمانی بیمارستان شهید رجایی کرج، دانشگاه علوم پزشکی البرز، کرج، ایران.

مقدمه:

علیرغم پیشرفت های تکنیکی برای درمان جراحی اندووسکولار (کم تهاجمی) و باز مربوط به اصلاح کوارکتاسیون آئورت همچنان این بیماران با خطر بالای تشکیل آنوریسم همراه هستند. میزان مرگ و میر این آنوریسم ها بین کمتر از ۱ تا بیش از ۹۰ درصد گزارش شده است که نشان دهنده تفاوت های قابل توجه در استراتژی های جراحی و مراقبت های پس از جراحی کوارکتاسیون می باشد. نکته مهم اینکه آنوریسم ها منحصر در محل مداخله قبلی ایجاد نمی شوند، بلکه در مکان های دور مانند آئورت صعودی نیز ممکن است ایجاد شوند. در این مقاله ما تصمیم داریم تا با ارائه تکنیک به کار رفته در اداره این بیماران، استراتژی یکسان تر جهت جراحی و پرفیوژن در درمان آنوریسم های مرتبط با کوارکتاسیون آئورت ارائه کنیم .

معرفی بیمار :

بیمار آقای ۵۶ ساله با سابقه جراحی کوارکتاسیون آئورت که در ویزیت های دوره ای پزشک معالج متوجه آنوریسم بدنال کوارکتاسیون (post coarctation aneurysm) به قطر ۵۶ میلی متر در آئورت نزولی شد. پس از ارزیابی های اولیه بیمار کاندید جراحی باز شد. بعد از آمادگی های لازم جهت جراحی بیمار به اتاق عمل منتقل گردید. مانیتورینگ بیمار تحت بیهوشی انجام شد. به بیمار پوزیشن لترال داده شد و بعد از توراکوتومی با رویکرد پوسترولترال (thoracotomy posterolateral) کانولاسیون فمورال وریدی و

چکیده مقالات سخنرانی

محور پرستاری

شریانی جهت پرفیوژن نخاع، احشاء شکمی و اندام های تحتانی برقرار شد. پس از دسترسی و دید کامل به قسمت دیستال و پروگزیمال آنوریسم با هماهنگی جراح بیمار تحت بای پس قلبی و ریوی قرار گرفت. یک کلمپ آئورت به دیستال آنوریسم و یک کلمپ آئورت بعد از شریان ساب کلایین چپ روی آئورت قرار داده شد. در این بیماران پرفیوژن سر و گردن از طریق شریان قلب و جهت پرفیوژن اندام های تحتانی بعد از کلمپ دیستال، به صورت پارشیال CPB برقرار شد. نکته مهم جهت تنظیم فشار این بیماران هماهنگی کامل بین تیم پرفیوژن و بیهوشی است. پرفیوژنیست با کنترل تخلیه وریدی از طریق گذاشتن محدودیت روی لاین وریدی بای پس تخلیه وریدی را کم کرده تا پره لود مورد نیاز قلب فراهم شود. در مورد کانولیشن این بیماران و سایر بیمارانی که کانولیشن فمورال شریانی و دچار چاقی مفرط هستند توجه به این نکته که از کانول شریانی بلند فتر دار استفاده شود تا از انسداد ناخواسته لاین شریانی ناشی از فشار بافت چربی شکمی روی کانول پیشگیری شود. در پایان پس از ترمیم آنوریسم با استفاده از داکرون گرافت ۲۸ کلمپ های دیستال و پروگزیمال برداشته شد. هموستاز لازم صورت گرفت. حجم های مخزن وریدی به بیمار منتقل شد و بیمار از پمپ جدا گردید. پس از خروج کانول شریانی پروتامین تست شد و با تمهیدات لازم ادامه داده شد و با حال عمومی خوب و به صورت اینتوبه به بخش مراقبت ویژه قلب باز منتقل گردید.

بحث و نتیجه گیری: شرح حال و معاینه کامل از بیمار باعث تشخیص زود هنگام بیماری می شود. همچنین استراتژی جراحی و پرفیوژن در درمان آنوریسم های مرتبط با کوارکتاسیون آئورت بسیار مهم بوده و میزان مرگ و میر را کاهش می دهد.

کلید واژه ها: کوارکتاسیون آئورت، آنوریسم

درگیری مغز با قارچ آسپرژیلوس به دنبال کووید ۱۹

نویسندگان :

اکرم زاکانی (کارشناس ارشد پرستاری سالمندی، مرکز درمانی ناراله، دانشگاه علوم پزشکی البرز)

محمد سینا (متخصص داخلی، مرکز درمانی ناراله، دانشگاه علوم پزشکی البرز)

ریابه حق وردی (کارشناس ارشد پرستاری، واحد توسعه تحقیقات بالینی رجایی، مرکز آموزشی درمانی شهید رجایی، دانشگاه علوم پزشکی البرز)

مهوش بنی تراب (کارشناس ارشد مدیریت پرستاری، مرکز آموزشی درمانی امام علی، دانشگاه علوم پزشکی البرز)

فاطمه رحیمی (کارشناس ارشد پرستاری ویژه، مرکز تحقیقات قلب و عروق، مرکز آموزشی درمانی شهید رجایی، دانشگاه علوم پزشکی البرز)

مقدمه:

آسپرژیلوس (*Aspergillus*) از قارچ های رشته ای با انتشار وسیع در طبیعت میباشد. طیف وسیعی از بیماری ها مثل آلرژی و عفونتهای تهاجمی را در انسان ایجاد می کنند. درگیری ریوی بسیار معمول است ولی انتشار سیستمیک به سایر ارگان های بدن نیز رخ می دهد. جدی ترین شکل آسپرژیلوزیس نوع مهاجم است و هنگامی رخ می دهد که عفونت به رگهای خونی و فراتر از آن انتشار می یابد. آسپرژیلوس تهاجمی بیماری شدید و کشنده ای می باشد که غالباً در افراد مبتلا به ضعف سیستم ایمنی اتفاق می افتد. آبسه مغزی قارچی به دنبال کووید ۱۹ بدون درگیری قبلی بینی - چشمی (orbital-nasal) نادر است ولی می تواند به دنبال انتشار خونی از ریه اتفاق بیافتد.

معرفی بیمار : مددجو آقای ۴۰ ساله با علایم ضعف و بیحالی، تنگی نفس، میالژی، تب از ده روز قبل /مراجعه به اورژانس- سابقه: آپاندکتومی

SPO2:72% - RR:28 - WBC:12/4 - ESR:25- LYM:6/6 - CRP:20

تشخیص: COVID-19- تحت درمان: رمدسیور (۱۰ دوز)، IV IG، اناگزاپارین، متیل پردنیزولون، لووفلاکساسین، اکترا (۱ دوز)

مددجو ۵ روز پس از بستری ابتدا دچار سردرد های شدید و سپس کاهش هوشیاری می شود.

درخواست Brain ct یک روز بعد

تشخیص IVH+ Hydrocephalus

اقدامات: قطع اناگزاپارین و اکترا- دریافت مانیتول- لوبل - ICU add- Head elavation- مشاوره نوروسرجری

چکیده مقالات سخنرانی

محور پرستاری

۱۲ روز بعد با فراموشی گاه و بیگاه- سردرد های ناگهانی و شدید- بیقراری با مراجعه سرپایی به نورولوژیست ترخیص شد.

مددجو در منزل تحت درمان با آسنترال، لوبل، آسیکلوویر، کوتریموکسازول، کلشی سین، تاوانکس قرار گرفت و پس از یک ماه از ترخیص به دنبال تشدید علایم gaze چشم ها مجدد بستری و تحت آنژیوگرافی مغز و نمونه برداری قرار گرفت و نتایج بیوپسی قارچ آسپرژیلوس اعلام شد.

درمان: آمفوتریپسین بی تزریقی

ترخیص: با علایم نورولوژیک گاه به گاه

سه ماه بعد بیمار با علایم تب و کاهش هوشیاری مجدد به بیمارستان مراجعه کرد و با انجام MRI ضایعات کیستیت متعدد در هر دو نیمکره مغز، ادم شدید مغزی و شیفت میدلاین به سمت راست مشاهده گردید.

درمان: واریکونازول و تعبیه شنت داخل مغزی

پس از کاهش علایم با داروی خوراکی واریکونازول، آلبندازول، آسنترال و پردنیزولون ترخیص شد.

اما متأسفانه بیمار چندین نوبت نیز با تشدید علایم بستری شد و پس از یکسال از ابتلا به کووید فوت شد.

بحث و نتیجه گیری: بیماری کرونا می تواند باعث ضعف سیستم ایمنی و واکنش های التهابی متعدد با طیف وسیعی از تظاهرات بالینی در اندام های مختلف شود.

بیمارانی که با علایم نورولوژیک به دنبال بهبودی از کرونا به بیمارستان مراجعه می کنند حتی در صورت عدم درگیری بینی-چشمی باید از نظر عوارض عروق مغزی و آبنس مغزی ناشی از عفونتهای قارچی نیز بررسی شوند.


توجهات پرستاری:

توجه به علایم بالینی بیماران و تشخیص های افتراقی- اقدامات در جهت کاهش درد بیماران- حفظ پوزیشن مناسب به منظور تبادلات گازی مناسب- اهمیت آموزش به بیمار حین ترخیص و فالوآپ بیماران پس از

محور پرستاری

چکیده مقالات سخنرانی

ترخیص- توجه به تغییر در ایفای نقش (تغییر در وضعیت سلامتی، Caregiver, Parenting و...) - نیاز به حمایت های روانی به دلایل افسردگی، ترس، Anxiety، Death anxiety، Stress overload، Powerlessness- توجه به عوارض داروهای مصرفی- تغییر در وضعیت ذهنی فرد از خود- اختلال در اعتماد به نفس



چکیده مقالات سخنرانی

محور پرستاری

کرونا و ادم حاد ریه در مادر باردار

نویسندگان: سودابه بابایی ۱، خدیجه عنایتی زمان ۲، نادیا شهیازی حسین خانلو ۳، فاطمه رشیدی ۴ زهرا سلمانی ۵

۱- کارشناس ارشد مراقبت ویژه، سرپرستار، واحد توسعه و تحقیقات بالینی مجتمع آموزشی درمانی امام علی، دانشگاه علوم پزشکی البرز، کرج، babaei.s@gmail.com

۲- کارشناس پرستاری، واحد توسعه و تحقیقات بالینی مجتمع آموزشی درمانی امام علی، دانشگاه علوم پزشکی البرز، کرج، ایران

۳- کارشناس پرستاری، واحد توسعه و تحقیقات بالینی مجتمع آموزشی درمانی امام علی، دانشگاه علوم پزشکی البرز، کرج، ایران

۴- کارشناس پرستاری، واحد توسعه و تحقیقات بالینی مجتمع آموزشی درمانی امام علی، دانشگاه علوم پزشکی البرز، کرج، ایران

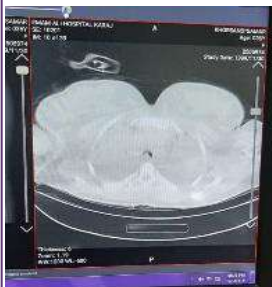۵- کارشناس ارشد مراقبت ویژه پرستاری، واحد توسعه و تحقیقات بالینی مجتمع آموزشی درمانی امام علی، دانشگاه علوم پزشکی البرز، کرج، ایران

مقدمه: کرونا ویروس ها خانواده بزرگی از ویروس ها و زیر مجموعه کرونا ویریده هستند. این ویروس بطور طبیعی در پستانداران و پرندگان شیوع پیدا می کند. با این حال تاکنون هفت کرونا ویروس منتقل شده به انسان کشف شده است و آخرین نوع آن ها، SARS، COVID-2، بوده است و COVID-19 در سال ۲۰۱۹ در وهان چین شیوع و اپیدمی جهانی پیدا نمود

معرفی بیمار: بیمار مادر باردار ۳۶ ساله ۳۳ هفته gravid1, para 1، تاریخ ۳۰/۱۱/۹۹ ساعت ۱ صبح بدلیل تنگی نفس مراجعه و با احتمال کرونا در بخش زایشگاه بستری میشود. آزمایشات و اقدامات اورژانسی انجام میشود. ساعت ۸ صبح وارد فاز حاد ادم ریه میشود که کد ۹۹ اعلام و بیمار اینتوبه و اقدامات اورژانسی انجام شده، سریع به اتاق عمل جهت سزارین منتقل میشود. بعد از آن CT ریه انجام و به ICU منقل و تحت تهویه مکانیکی قرار میگيرد. بیمار فقط سابقه مصرف سیگار را داده بود برای وی تمام آزمایشات ارسال می شود که فقط آمفتامین ادرار مثبت بود. دو نمونه PCR به فاصله چند روز منفی بود. اکو، EF=40-، بود برای بیمار درمان ادم ریه انجام شد. درمان آمبولی ریه هم انجام شد. چند روز بعد بستری بیمار خودش رو اکستوبه کرده که با ماسک رزو بگ دار و NIV حمایت تنفسی انجام شد و در این فاصله brain chest ct & مجدداً انجام شد و بدلیل شک به کرونا مجدد تست کرونا انجام و اینبار مثبت شد که علاوه بر درمانهای قبلی، درمانهای کرونا هم انجام شد. مددجو بسیار بدحال بود و تحت درمانهای دارویی زیاد، درپپ نوزایی نفرین و سداتیوها بود کشت تراشه آسینوباکتر و ادرار مثبت شد که روی درمان کلاستین هم قرار گرفت. دو نوبت پروکلسی تونین مثبت شد. و بدلیل طولانی شدن اینتوباسیون، تراکئوستومی انجام و بتدریج طی چندین روز بیمار از دستگاه جدا شده و کم کم تراکئوستومی خارج و تنفس خودبخودی بدون نیاز به اکسیژن داشت. بعد از ۳۹ روز بستری در ICU مددجو با حال عمومی خوب و هوشیاری کامل مرخص میشود.

بحث و نتیجه گیری: کادر درمان باید به انواع علائم و نشانه های بیمارهای مختلف آگاهی داشته باشند و ماماها هم از این قاعده مستثنا نیستند زیرا ممکن بود در ساعات اولیه پذیرش بیمار با دقت و تمرکز روی علائم و درمان ادم ریه، بیمار بدحال نمیشد و کار به اینتوباسیون نمی کشید. و بیمار در همان دقایق اولیه درمان میشد.

کلید واژه ها: کرونا، ماسک NIV، آمبولی ریه



چکیده مقالات سخنرانی

محور فوریت‌های پزشکی

مسمومیت با ارگانو فسفره در اورژانس پیش بیمارستانی: گزارش موردی

نویسندگان :

۱) کریم جوانمردی*؛ ۱، جعفر خانی؛ ۲، جابر نجفی احمدآباد؛ ۳، عباس داداش زاده؛ ۴، سیامک صیامی؛ ۵

۱- کارشناس ارشد پرستاری اورژانس، دانشکده پرستاری و مامایی، دانشگاه علوم پزشکی تبریز

۲- کارشناس ارشد پرستاری اورژانس، دانشکده پرستاری و مامایی، دانشگاه علوم پزشکی تبریز

۳- کارشناس ارشد پرستاری اورژانس، دانشکده پرستاری و مامایی، دانشگاه علوم پزشکی تبریز

۴- دکتری پرستاری، استادیار دانشکده پرستاری و مامایی، دانشگاه علوم پزشکی تبریز

۵- کاردار فوریت‌های پزشکی، مرکز مدیریت حوادث و فوریت‌های پزشکی ارومیه

مقدمه:

مسمومیت با ارگانوفسفره از موارد شایع در ماموریت‌های اورژانس پیش بیمارستانی می باشد. ترکیبات ارگانوفسفره در حشره کش ها و آفت کش ها استفاده می شوند و با مهار فعالیت استیل کولین استراز، باعث تجمع استیل کولین در سیناپس های مغزی و بخش‌های مختلف محل اتصال عضله عصب می‌شوند. تعیین فعالیت استیل کولین استراز در خون کامل یا پلاسما، یک روش غربالگری سریع، مناسب و سودمند تشخیص مسمومیت با ترکیبات ارگانوفسفره است که در اورژانس پیش بیمارستانی امکانپذیر نیست و تشخیص بر اساس شرح حال و وجود علائمی است که به صورت اختصار DUMBELS شناخته می شود و شامل تعریق، بی اختیاری ادراری، میوز، (برونکواسپاسم، برونکوره، برادیکاردی)، استفراغ، ترشحات اشکی و بزاقی می باشد.

معرفی بیمار: مددجو آقای ۲۳ ساله که در یکی از روستاهای حدود ۳۰ کیلومتری شهر ارومیه ساکن می‌باشند، به گفته همراهشان بدلیل مشکلات خانوادگی اقدام به مصرف سم مالاتیون با هدف خودکشی نموده است. پس از دریافت ماموریت نزدیکترین آمبولانس از داخل شهر اعزام می شود. همراهان، بیمار را با خودروی شخصی تا نیمه ی راه انتقال داده اند، پس از رسیدن کارشناسان اورژانس و تحویل گرفتن بیمار که حدود ۳۵ دقیقه از زمان مصرف می گذرد علائم حیاتی و بالینی به این شرح بود: BP: ۶۰/۱۱۰ PR: 48 GCS: 10 RR: 35 SPO2: 82%. بیمار اختلال هوشیاری دارد، تعریق شدید دارد، تاکی پنه می باشد، ترشحات دهانی و راه هوایی زیاد مشاهده می شود، برادیکارد است و بی اختیاری ادرار و مدفوع دارد. طی انتقال بلافاصله مدیریت راه هوایی با ساکشن کردن و پاک کردن ترشحات انجام شد، حمایت تنفسی با آمبوبگ و اکسیژن ۱۰

چکیده مقالات سخنرانی

محور فوریت های پزشکی

لیتر مکمل داده شد. سرم دکستروز ۵٪ بصورت KVO برقرار شد. براساس پروتکل آفلاین و طی مشاوره با پزشک ارتباطات آمپول آتروپین بصورت وریدی تزریق شد و با ارزیابی مجدد بیمار تا رسیدن به بیمارستان ۴ عدد آمپول به فاصله ۵ دقیقه تکرار شد، استفراغ با آمپول اندانسترون کنترل گردید. ترشحات راه هوایی کمتر شد و برادیکاردی برطرف شد. علایم زمان تحویل به این صورت می باشد:

GCS: 10 PR: 122 RR: 26 SPO2: 99% BP: 120/80

بحث و نتیجه گیری: در مسمومیت با ترکیبات ارگانوفسفره بیمارانی که زودتر مداخلات پزشکی دریافت می کنند، نتایج درمانی بهتری خواهند داشت و اورژانس پیش بیمارستانی با تشخیص به موقع و انجام اقدامات درمانی مناسب تاثیر چشمگیری در بقای بیماران دارد.

کلید واژه ها: اورژانس پیش بیمارستانی، فوریت های پزشکی، مسمومیت، ارگانوفسفره

نیدل دکامپرشن در ترومای قفسه سینه: یک گزارش موردی در اورژانس پیش بیمارستانی

نویسندگان: جعفر خانی*^۱، کریم جوانمردی^۲، جابر نجفی احمد آبادی^۳، عباس داداش زاده^۴

۱- کارشناس ارشد پرستاری اورژانس، دانشکده پرستاری و مامایی، دانشگاه علوم پزشکی تبریز، ایران jkhanims27@gmail.com

۲- کارشناس ارشد پرستاری اورژانس، دانشکده پرستاری و مامایی، دانشگاه علوم پزشکی تبریز، ایران

۳- کارشناس ارشد پرستاری اورژانس، دانشکده پرستاری و مامایی، دانشگاه علوم پزشکی تبریز، ایران

۴- دکتری پرستاری، استادیار دانشکده پرستاری و مامایی، دانشگاه علوم پزشکی تبریز، ایران

مقدمه:

صدمات قفسه سینه یکی از دلایل اصلی مورتالیتت در حوادث می باشد و با انجام اقدامات درمانی به موقع به این بیماران می توان حیات مصدوم را حفظ کرد. اگر پنوموتوراکس فشارنده به سرعت درمان نشود، ممکن است باعث ایجاد شوک و ایست قلبی شود.

معرفی بیمار: مددجو آقای راننده ۴۸ ساله دچار ترومای قفسه سینه بدنبال تصادف و برخورد به فرمان خودرو می باشد، حین رسیدن کارشناسان اورژانس بر بالین بیمار علائم به صورت: BP: PR: 130 ۶۰/۹۰، کاهش صدا در سمت چپ قفسه سینه، دیسترس تنفسی واضح، برجستگی ورید ژوگولار و SPO2: 86% بود. فاصله تا مرکز درمانی حدود ۳۵ دقیقه بود، بلافاصله در صحنه اکسیژن تراپی با ماسک اکسیژن ۱۰ لیتر در دقیقه انجام شد، پس از برقراری لاین وریدی مایع درمانی با ۱ لیتر سرم نرمال سالین صورت گرفت، با استفاده از آنژیوکت شماره (۱۴) در فضای دوم بین دنده ای به صورت عمودی نیدل دکامپرشن انجام شد، آنژیوکت پس از خروج هوا در محل فیکس شد. بهبودی نسبی در شرایط بیمار حاصل شد و علائم حیاتی حین رسیدن به مرکز درمانی به صورت BP: 110 PR: 96 SPO2: %96 / ۷۰ می باشد.

بحث و نتیجه گیری: پنوموتوراکس فشارنده اغلب با توجه به یافته‌های بالینی در اورژانس پیش بیمارستانی قابل تشخیص می باشد و با ارتقاء سطح آموزش‌های حرفه ای پرسنل اورژانس پیش بیمارستانی جهت تشخیص سریع بیماری و انجام صحیح پروسیجر نیدل دکامپرشن می توان پیامدها و بقای این بیماران را بهبود بخشید.

کلید واژه ها: نیدل دکامپرشن، اورژانس پیش بیمارستانی، ترومای قفسه سینه

مقالات پوستر

نویسندگان	عنوان (محور قلب و جراحی قلب - بیهوشی)	کد مقاله
آیدین محمود علیلو، طیبه رضائی، پریناز محمود علیلو	گزارش موردی: سندرم حاد کرونری (ACS)	P-01-01
فاطمه ظهیریان	Prosthetic valve thrombosis(PVT)is characterized by thrombus formation over the prosthetic valve resulting in valve dysfunction(PVD) with or without thromboembolism	P-01-02
مهدی خاکشور، سعید صفری فریمانی، هاشم فتحی، نیلوفر دادار، شهاب رستمی	فشارخون و بررسی آریتمی و هایپرتروفی بطن چپ	P-01-03
Sonia Hosseini Anbaran, behzad Babapour, leili Valizadeh, Fatima Rashid sheykhahmad	Introducing a 40-year-old woman, 16 weeks pregnant, with shortness of breath due to heart failure after contracting Covid-19	P-01-04
Sonia Hosseini Anbaran, bijan Zamani, Saeed Hosseininia, negin Zamani, Fatima Rashid sheykhahmad	A case report of arteriovenous fistula and myasthenia gravis	P-01-05
محمدجواد بهزاد نیا	دایکشن وسیع آنورت در پاندمی کووید ۱۹ - نکته ها و درس آموخته های یک گزارش مورد	P-01-06
Mostafa Alidoust Pahmedani, Fatima Rashid Sheykhahmad, Sajjad Rashid, Sonia Hosseini Anbaran, Ali Hossein Samadi Takaldani, Shafaq Aliasgarzadeh khiavi	Chronic Constrictive Pericarditis with peripheral edema : a case report	P-01-07
شهرام صیادی، شهروز یزدانی، وحید شهنواز، پرهام صمیمی سده	Challenging case of post angiography	P-01-08

مقالات پوستر

نویسندگان	عنوان (محور داخلی و فوق داخلی)	کد مقاله
هاله صدرائی، فاطمه افشین رهنما، سیده صبا مصطفوی منتظری	گزارش یک مورد ضایعات کبیری مقاوم به درمان به همراه مونوآرتريت مهاجر	P-02-01
الهام آزموده، امیرحسام خیریه، سپیده مهدوی، سپیده ناظمی، فاطمه توفان	سندروم Quadruple A	P-02-02
Amir Aria, Mahnaz Momenzadeh, Maryam Soheilipour, Elham Tabesh	A case of free peritoneal air post colonoscopy without frank perforation	P-02-03
Amir Aria, Mahnaz Momenzadeh, Keyvan Ghadimi, Mozghan Mortazavi	COVID 19 with neurological symptoms, rhabdomyolysis and brain death: a case report	P-02-04
Amir Aria, Mahnaz Momenzadeh, Faezeh Tabesh, Maryam Soheilipour	Arrhythmia in a COVID-19 patient: A case report	P-02-05
سمیه رضاییان، هانیه فتحی، صالحه خراسانی	گزارش دو مورد کیس بالینی right-sided aorta	P-02-06
سمیه رضاییان	گزارش دو مورد هماتوم غلاف رکتوس در بیماران کووید	P-02-07
سید حسین حسینی، رضا بصیری، حسن مکارم، داوود عطاران	بررسی یک مورد از سرطان اولیه سلول های کوچک تراشه	P-02-08
فاریا جعفرزاده، مریم یزدانی	گزارش یک مورد brown tumor در متاکارپ و فالانکسی دست چپ در بیمار مبتلا به هایپر پاراتیروئیدی در خانم باردار	P-02-10
فاریا جعفرزاده، مریم یزدانی	گزارش یک مورد استئوپروز و شکستگی ساق پا در بیمار مبتلا به بتا تالاسمی ماژور	P-02-11

مقالات پوستر

نویسندگان	عنوان (محور داخلی و فوق داخلی)	کد مقاله
فرانک ناصری، امیرحسین طیبی	بسر ۱۶ ساله ی مبتلا به COVID-19 با درگیری ارگان های مختلف	P-02-12
فاطمه محمدیاری	Autoimmune polyglandular syndrome (APS)	P-02-13
Amin Mirsani, Raheleh Baradaran, Abbas Sadeghian	Multiple Risk Factors Induces Renal Papillary Necrosis	P-02-14
معراج توکلی، سما زارع	گزارش یک مورد بیمار مبتلا به نشانگان گیلن باره در پی تشخیص کوشینگ و آدرنالکتومی	P-02-16
Mahnaz Momenzadeh, Amir Aria, Atousa Hakamifard	Severe Ondansetron associated Hypokalemia in a Patient Diagnosed with Aspiration Pneumonia	P-02-17
Mahnaz Momenzadeh, Amir Aria, Atousa Hakamifard	Adult-onset still's disease and budd-chiari syndrome: a case report	P-02-18
نویسندگان	عنوان (محور طب اورژانسی و مسمومیت)	کد مقاله
Fatemeh Sadat Mahdavi, Mohammadreza Maghsoudi, Maryam Fadayi Dashti	A 22 y/o Female presented to the emergency department complaining of back pain	P-03-01
وحید رئیسی وانانی، هومن اصفهانی	فتودرماتیت کشنده به دنبال مصرف گیاه دارویی: گزارش مورد	P-03-02
محمدرضا مقصودی، فردوس زمانی خلیلی، فاطمه سادات مهدوی، مهران بهرامیان، مریم فدایی دشتی	خانم ۵۵ ساله با ضعف و کاهش سطح هوشیاری با تشخیص سندرم استوک-آدامز	P-03-03
Mohammadreza Maghsoudi, Fatemeh Sadat Mahdavi, Peyman Khadem Hoseini, Ali Taheri nia	Abdominal aortic aneurysm presenting with intensive rectal bleeding	P-03-04

مقالات پوستر

نویسندگان	عنوان (محور طب اورژانس و مسمومیت)	کد مقاله
Ali Hassan Rahmani, Mahdieh Sadat Badiee, Ali Vadizadeh	Report of a case of poisoning with aluminum phosphide (rice tablets)	P-03-05
رسول کرمانی، شیوا صمصام شریعت	گزارش موردی کودک دو ساله با شکایت استفراغ مقاوم به درمان درپی مسمومیت با سرب	P-03-06
فاطمه فرهنگ روستا، عاطفه زندی‌فر	گزارش یک مورد پارانویید به دنبال مصرف شیشه	P-03-07
Mahdieh Sadat Badiee, Ali Hassan Rahmani, Ali Vadizadeh	A case report of Acetaminophen poisoning with Alcohol consumption	P-03-08
Mahdieh Sadat Badiee, Ali Vadizadeh, Ali Hassan Rahmani	Report of a case of complications caused by the simultaneous use of Sildenafil tablets with Alcohol	P-03-09
Ali Vadizadeh, Mahdieh Sadat Badiee, Seyed Mohammad Salehi Behbahani	Report of a case of Cobra bite	P-03-10
Ali Vadizadeh, Mahdieh Sadat Badiee, Armin khaleghjoo	A case report of methanol poisoning	P-03-11
Ali Vadizadeh, Mahdieh Sadat Badiee, Armin khaleghjoo	Report of a case of suicide with Organophosphorus poisons	P-03-12
Ali Vadizadeh, Mahdieh Sadat Badiee, Ali Hassan Rahmani	A report of a fatal interaction between Azithromycin tablets and Warfarin tablets	P-03-13
Mahdieh Sadat Badiee, Ali Vadizadeh, Amir Nili Ahmadabadi	Report of a case of suicide with Metronidazole tablets	P-03-14
Mahdieh Sadat Badiee, Ali Vadizadeh, Amir Nili Ahmadabadi	Report of a case of Cannabis poisoning in a one-year-old child	P-03-15

مقالات پوستر

کد مقاله	عنوان (محور طب اورژانس و مسمومیت)	نویسندگان
P-03-16	گزارش یک مورد همولیز شدید به دنبال مسمومیت با قرص برنج (فسفید آلومینیوم)	نوید خسروی
P-03-17	گزارش یک مورد ادم حاد ریوی به دنبال سم پاشی با علف کش گلیفوزیت	نوید خسروی
P-03-18	گزارش یک مورد مسمومیت شدید با داروی لوتیراستام	نوید خسروی
P-03-19	درد شکم و افت فشار خون	علی طاهری نیا، محمدرضا مقصودی، فاطمه سادات مهدوی، ذبیح اله طالشی
P-03-20	Report of a case of Carbon Monoxide poisoning	Seyed Mohammad Salehi Behbahani, Mahdiah Sadat Badiee, Ali Vadizadeh
کد مقاله	عنوان (محور اطفال و جراحی اطفال)	نویسندگان
P-04-01	لنفوهایستوسیتوزیسی هموفագوسیتیک ثانویه به کووید ۱۹ در شیرخوار ۱۴ ماهه	اسرا مرادخانی، مبین عظیمی، معصومه عابدینی ورامینی
کد مقاله	عنوان (محور زنان)	نویسندگان
P-05-01	میزوپروستول	اعظم ظفربخش، آذر دانش شهرکی، طاهره خلیلی
P-05-02	گزارش یک مورد خونریزی مقاوم به درمان در بارداری با شکایت پولیپ رحمی	میترا محمدی فر، طاهره فلاح نژاد، خدیجه الوندی، طاهره اکبری
P-05-03	مدیریت یک مورد نارسایی قلبی شدید پس از زایمان در زمان پاندمی کووید ۱۹	مریم هاشم نژاد، معصومه فراهانی، لیلا ملاحسنی
P-05-04	ترومبوز سینوس کاورنوس در عود کویت اولسراتیو پس از بارداری؛ گزارش یک مورد	معصومه فراهانی، سپیده آخوندی زردینی، آزاده تفتیان، مریم هاشم نژاد

مقالات پوستر

نویسندگان	عنوان (محور زنان)	کد مقاله
مونا اسمی، معصومه فراهانی، مائده معصوم زاده	حاملگی هترو توپیک سزارین اسکار	P-05-05
میترا افتخاریزدی، مر ضیه ترکمن نژاد سبزواری، مصطفی راد، نعمت الله شموسی	آیا انتقال عمودی عفونت کووید ۱۹ coronavirus disease 2019 (COVID-19) از مادر به جنین امکان پذیر است: یک گزارش موردی	P-05-06
رنا آب جار، فاطمه پولادخا، طیبه آذر مهر، فاطمه زهرا باقری، اعظم سادات محمودیان، راهله برادران	گزارش یک مورد پارگی رحم ناشی از تاخیر در مراجعه به بیمارستان به دلیل اضطراب و ترس از بیماری کرونا	P-05-07
رویا خوش روش	حاملگی خارج رحمی بعد از بستن لوله های رحمی: گزارش موردی	P-05-08
نویسندگان	عنوان (محور روان، نورولوژی و نوروسرجری)	کد مقاله
امین خراسانیان، علی نظری، مریم یزدانی	گزارش یک مورد بیماری روان پزشکی دوقطبی به دنبال مصرف کانابیس	P-06-01
حافظ صفری، محمد ملکی	گزارش یک مورد ابتلا به انوکلو فوبیای شدید متعاقب ابتلا به حالت وخیم کووید-۱۹	P-06-02
رحیم بدر فام، عاطفه زندی فر	تظاهرات روان پزشکی در یک بیمار مبتلا به کروتزفلد جاکوب پس از اقدام دندان پزشکی	P-06-03
علی جمال محمدی	اقدام به خودکشی در یک زن ۴۲ ساله با دو بار سابقه خودکشی: گزارش موردی	P-06-04
علی معراجی افرمجان، مریم یزدانی	گزارش یک مورد طیف اسکیزوفرنی با علایم توهم بینایی و شنوایی در آقای جوان	P-06-05
سید مجید میر ابوالقاسمی، نسرین خلیل زاده	خود درمانگری و رشد پس از سانحه، با استفاده از موج دوم روانشناسی مثبت، تکنیک های آرامبخش ، ورزش درمانی، نوشتن درمانی و کار داوطلبانه (گزارش شخصی)	P-06-06

مقالات پوستر

نویسندگان	عنوان (محور روان، نورولوژی و نوروسرجری)	کد مقاله
محمد علی زارع	بررسی تاثیر همزمان درمان توانبخشی و تحریک الکتریکی فراجمجمه ای بر توجه مشترک کودکی مبتلا به طیف اتیسم: گزارشی موردی	P-06-07
علیرضا سلیمانی تبار	مننژیت سلی همراه با ترومبوز سینوس ورید مغزی (CVST) و سمیت کبدی دارو	P-06-08
نویسندگان	عنوان (جراحی، ارتوپدی و چشم)	کد مقاله
کیمیا فرشادفر، هومن انگورانی	گزارش یک مورد نادر پارگی غیربرخوردی عضله Flexor Digitorum Longus در ساق پای ورزشکار حرفه ای	P-07-01
مازیار اوپسی، لیلیا کربلایی آقازاده، یاسمین مهرالحسنی	گزارش یک مورد پلاستیک دفورمیتی استخوان اولنا در همراهی با شکستگی کوندیل خارجی استخوان هومروس	P-07-02
Leila Rezaei, Asra Moradkhani, Mobin Azami	Covid-19 and basal cell carcinoma (BCC) in a case of Ophthalmomyiasis: A Case report	P-07-03
زهره میرزایی	مدیریت فیستول انترواتمسفریک در بیمار مبتلا به کرون: گزارش مورد	P-07-04
آیدین محمد علیلو، طیبه رضائی، غلامرضا کیانیان	گزارش موردی: تظاهرات تاخیری یک مورد فتق بوخداک بدنبال ابتلا به بیماری کووید ۱۹	P-07-05
راحله برادران	Posterior Lumbar Interbody Fusion (PLIF) has caused a case of ureteral obstruction after 5 years	P-07-06
Raheleh Baradaran, Azamsadat Mahmoudian, Fereshteh Mohammadi, Abbas Sadeghian	Low β -hCG Levels Following Ovarian Ectopic Pregnancy	P-07-07
Raheleh Baradaran, Fatemeh Rahimi Anbarkeh, Fereshteh Mohammadi	Gastrointestinal stromal tumor synchronous with splenic metastasis: A rare case report	P-07-08

مقالات پوستر

نویسندگان	عنوان (محور جراحی و ارتوپدی و چشم)	کد مقاله
Fatemeh pouladkhay, Fatemeh Zahra Bagheri, Nuruddin Mortazavi, Mohammadreza Hashempour	Duplication of the Gallbladder; A Case Report	P-07-09
Fatemeh pouladkhay, Mohammadreza Hashempour, FatemehZahra Bagheri, Maryam Baniaqeel, Abdalreza Fazel	Residual gallbladder stones after cholecystectomy	P-07-10
هومن اصفهانی، محمد معینی فارسانی، وحید رئیسی وانانی	ولولوس معده و نارسای حاد کلیوی در یک بیمار با شکایت یبوست مزمن: گزارش مورد	P-07-11
عباس احمدی، ملیحه صحت، سمیه مهرپور محمدآبادی	A middle-aged female with a history of DM and ESRD A different position for difficult central venous catheter fixation with a shoulder pad: A case report	P-07-12
نویسندگان	عنوان (محور عفونی و علوم آزمایشگاهی)	کد مقاله
روح الله یوسفی	بیماری تالاسمی اینترمدیت کدون ۱۵	P-08-01
Seyed Mohammad Hosseini	Do NGS-based techniques represent a first-line testing in suspected Duchenne muscular dystrophy?	P-08-02
محدثه آهنگری، فرشته عتابی	بررسی میزان بیان ژن کاسپاز-۱ در کمپلکس پروتئینی اینفلامازوم و مقدار گزانتین اکسیداز حاصل از استرس اکسیداتیو در نمونه بافت های قلب، کلیه و کبد اجساد قربانیان کووید ۱۹	P-08-03
مهناز سیفی	32-year-old woman seeking pre-marriage genetic counseling with non-syndromic congenital hearing loss	P-08-04

مقالات پوستر

کد مقاله	عنوان (محور جراحی و ارتوپدی و چشم)	نویسندگان
P-08-05	COVID-19 and influenza co-infection with new onset psychotic symptoms in a 16-year-old man	ارغوان فیض منش ، سلمان دلیری
P-08-06	بیمار خانم ۲۷ ساله با تب و تورم بازوی چپ و ضایعات ندولر پوستی به دنبال واکسن کووید-۱۹	مهناز آریان، بیتا کیافر، ناصرطیبی میبدی، سید حسین علوی، علی تاجیک
P-08-07	خانم جوان با شکایت تب و خواب آلودگی ، سردرد مزمن طول کشیده همراه با درد شکم	مهناز آریان، احمد باقری مقدم، دانیال اسماعیل زاده، محمد شریعتی راد
P-08-08	Ménière's disease in a severe acute respiratory syndrome coronavirus-2 case: A Case Report	Reza Tavakoli, Roham Nik Khah, Majid Valiyan Boroujeni, Mojtaba Arabshahi, Simin Abniki
P-08-09	رویکرد به بیمار با تب طول کشیده با منشا نامشخص	رضوان دهقان، ملیحه حسن نژاد
P-08-10	معرفی بیمار آقای ۴۹ ساله با Hoarseness	رضوان دهقان، مرتضی دارائی
P-08-11	درگیری مغز با قارچ آسپرژیلوس به دنبال کووید ۱۹	محمد سینا، اکرم زاکانی، ربابه حق وردی، مهوش بنی تراب، علی شهبازی
P-08-12	گزارش موردی و بررسی متون: لیشمانیاز تناسلی	ساسان گازرانی، مارک هانتینگتون، جواد سطوتی
کد مقاله	عنوان (محور مامایی)	نویسندگان
P-09-01	گزارش یک مورد تشخیص تیمی بیماری پمپه (Disease Pompe) در یک بیمار زن بالغ	زهرا حزیان، بهمن آقائی، مینا ابوالفضلی، محمد عباسی نیا

مقالات پوستر

کد مقاله	عنوان (مامایی)	نویسندگان
P-09-02	ارزیابی و تشخیص تیمی یک مورد دکستروکاردیای منزوی (Isolated Acute Inferior Dextrocardia Wall Myocardial Infarction) همزمان با	زهره حزیان، بهمن آقائی، عطیه بابایی، یاسر سعید، محمد عباسی نیا
P-09-03	شکستگی جمجمه و خونریزی داخل بطنی نوزاد	زهره سرفلاح، فاطمه شیرپاک، ویدا اسلامی
P-09-04	گزارش یک مورد نوزاد زنده متولد شده مبتلا به هیدروپس فتاليس غير ايمنی با منشاء ناشناخته	زهره همتی، الهه بهرامی وزیر، نسرین میرزایی
P-09-05	گزارش یک مورد پارگی مثانه به دنبال زایمان طبیعی: گزارش مورد	زهره میرکازهی، زهره محمدزایی، معصومه مبارکی، فیروزه شیخی، محمد دوکالی، مریم میرلاشاری
P-09-06	گزارش یک مورد مرگ مادر باردار در اثر DIC شدید ناشی از عقب گزیدگی	زهره میرکازهی، زهره محمدزایی، معصومه مبارکی، فیروزه شیخی، محمد دوکالی، مریم میرلاشاری
P-09-07	گزارش یک مورد فلج بل در بارداری	سبا قنبرزاده، فرزانه خدابنده
P-09-08	مرگ ناشی از ترومبوآمبولی در مادر باردار مبتلا به COVID 19: یک گزارش موردی	سحر طالب، مریم سعیدی، سحر یزدی
P-09-09	معرفی یک مورد آپلازی کوتیس (acc) نوزادی	سمیه مقدم
P-09-10	گزارش یک مورد مشکوک به آبله میمونی	فاطمه شیرپاک، زهره صالحی، صحرا رهبری
P-09-11	نقص آنزیم گلوکز ۶ - فسفات دهیدروژناز G6PD	فاطمه شیرپاک، ویدا اسلامی، زهره سرفلاح

مقالات پوستر

نویسندگان	عنوان (مامایی)	کد مقاله
سکینه مسعودیان	یک مورد گزارش عدم تشخیص سندرم هایپرویسکوزیته (HVS) با استفاده از یافته های آزمایشگاهی	P-09-22
نویسندگان	عنوان (پرستاری و فوریت ها)	کد مقاله
اعظم عابدی، نرگس تقی پور، فاطمه پیرزاده، مهشاد موثقی، زینب شریفی	خونریزی ساب آراکنوئید و مسمومیت	P-10-01
اکرم زاکانی، لیلا شفیعی، مهوش بنی تراب، ربابه حق وردی، فاطمه رحیمی	شناسایی سریع و صحیح علایم بیماریها بدو ورود بیماران	P-10-02
اکرم زاکانی، محمد سینا، مهوش بنی تراب، ربابه حق وردی، فاطمه رحیمی	خونریزی داخل مغزی به دنبال کووید	P-10-03
الهام ابراهیم زاده، ساغر گودرزی، مهشید حق شناس، منیر کیود مهری، معصومه تک فلاح، زهرا مقدم	افتراق حاملگی خارج رحم و آپاندیسیت	P-10-04
الهام فلاح، حسین تونزنده جانی، ربابه حق وردی، محمودرضا سرزعیم	دایسکشن آئورت	P-10-05
پریسا رهروان سحر، زینب دولتشاهی، لیلی چراغی، منیر کبودمهری، زهرا رجبعلی	گزارش یک مورد تشخیص و درمان اشتباه منجر به اختلال عملکرد کلیه	P-10-06
جابر نجفی احمد آباد، کریم جوانمردی، جعفر خانی، عباس داداش زاده	شوک آنافیلاکسی به دنبال مصرف خودسرانه آمپول پروکسیکام: یک گزارش موردی در اورژانس پیش بیمارستانی	P-10-07
جابر نجفی احمد آباد، کریم جوانمردی، جعفر خانی، عباس داداش زاده	هیپوگلیسمی در بیمار با کانسر کبد و پانکراس: یک گزارش موردی در اورژانس پیش بیمارستانی	P-10-08

مقالات پوستر

کد مقاله	عنوان (پرستاری و فوریت ها)	نویسندگان
P-10-09	مدیریت پره اکلامپسی در اورژانس پیش بیمارستانی: یک گزارش موردی	جعفر خانی، کریم جوانمردی، جابر نجفی احمد آباد، عباس داداش زاده
P-10-10	گزارش یک مورد پارگی سپتوم بطنی (Ventricular Septal Defect) به دنبال سکته قلبی حاد (Acute MI) در بیمار مبتلا به دیابت	درسا آبرون، المیرا فیروزه
P-10-11	گزارش یک مورد Masse in RA	زهره امانی
P-10-12	یک مورد سقوط از تخت	زهره بهرامی دوتپه، زهره محمدی، مریم همتی، حسین رضایی
P-10-13	ارزیابی اولیه در برنامه ریزی فرایند های درمانی مراقبتی - گزارش موردی	زهره بهرامی دوتپه، زهره محمدی، مریم همتی
P-10-14	ارزیابی علایم نورولوژیک در سگته مغزی	زهره ندری، امیر حسین فتاحی، یزدان محسن زاده، سجاد زیوری نعمت، محمود قیطولی
P-10-15	استفاده از روش TAVI در تعویض دریچه	زهره رحمانی، زینب محمدی، سیده ساره میرمجیدی، هانیه سعیدی، حسین داودوندی
P-10-16	سندرم گره سینوسی در مادران باردار	زینب سام دلیری، معصومه آقایی، آیدا بخشی، فاطمه برقی، فاطمه رجبی
P-10-17	تاثیر مداخلات پرستاری در مراقبت کرونر	زینب همتی، انسیه کشاورز، سپیده عباس پور، مهسا نقوی، فاطمه غلامی
P-10-18	عدم انجام عمل جراحی فاشیت نکروزان (اورژانس جراحی) توسط رزیدنت بیمارستان مقصد	سارا شوندی، نرگس تقی پور، ماندانا نیکو

مقالات پوستر

کد مقاله	عنوان (پرستاری و فوریت ها)	نویسندگان
P-10-19	پیشگیری از عوارض پس از زایمان سزارین	ساغر گودرزی
P-10-20	پیشگیری از سایکوز پس از زایمان	سعیده سیاری، لیلا چوبدار خوشخوی، ساغر گودرزی، طیبه هاشمی، کبری میراحمدی
P-10-21	مراقبت فراموش شده در بخش ویژه قلبی	سعیده ورمزیار
P-10-22	سندرم آیزن منگریک	سعیده ورمزیار-سپیده عباس پور
P-10-23	اهمیت آموزش به بیمار	سمانه فانی طبسی، ماه رخ جعفری گریزی، شهربانو دلشاد لنگرودی، مریم رهبرنیا، شهربانو اسدی
P-10-24	تحويل صحيح از اتاق عمل	سمانه فانی طبسی، ماه رخ جعفری گریزی، شهربانو دلشاد لنگرودی، مریم رهبرنیا
P-10-25	تزریق خون اشتباه	سمانه فانی طبسی، ماه رخ جعفری گریزی، شهربانو دلشاد لنگرودی، مریم رهبرنیا
P-10-26	سوختگی با کوتر	سمانه فانی طبسی، ماه رخ جعفری گریز
P-10-27	عمل جراحی روی عضو اشتباه	سمانه فانی طبسی، ماه رخ جعفری گریز
P-10-28	مراقبت پرستاری ترومای شکم اطفال	ماه رخ جعفری گریز، سمانه فانی طبسی

مقالات پوستر

کد مقاله	عنوان (پرستاری و فوریت ها)	نویسندگان
P-10-29	گزارش یک مورد سندرم کارناجر	سمانه نجفی، علی محمدپور، مریم عشقی زاده
P-10-30	MS	سمیه خمیس آبادی، سید مسعود حسینی، حسین داوود وندی، فرشته امیری، مرضیه ارمند پور، رضوان محمدی
P-10-31	میوکاردیت ناشی از کرونا	سمیه خمیس آبادی، سید مسعود حسینی، حسین داوود وندی، مرضیه ارمند پور، رضوان محمدی، فرشته امیری
P-10-32	عفونت تنفسی در بیماران میاستنی گراویس	سمیه خمیس آبادی، سید مسعود حسینی، حسین داوود وندی، فرشته امیری، رضوان محمدی، مرضیه ارمند پور
P-10-33	پنوموتوراکس در بیمار مشکوک به کووید	سمیه رحمتی، صاحبه اکبری، نرگس بذرافشان، گلناز نعمتی، سیده مهرانه رشیدیایی
P-10-34	اهمیت بررسی درد شکم بعد از عمل جراحی	مهدیه قایمی مفرد، معصومه بابایی، میرشریف پناهی، نرگس صلواتی، سمیه قاسمی
P-10-35	عوارض جراحی حین آندوسکوپی سینوس	میرشریف پناهی، الهام ابراهیم زاده، مهدیه قایمی مفرد، نرگس صلواتی، سمیه قاسمی
P-10-36	تأثیر معاینه فیزیکی نوزاد در تشخیص سریع ناهنجاری های احتمالی نوزاد پس از تولد	نرگس صلواتی، سمیه قاسمی، مهدیه قایمی مفرد، میرشریف پناهی، ندا باستانی
P-10-37	بروز سنگ کیسه صفرا بعد از جراحی ابدومینال	سمیه قرقچیان، مرضیه فمی تفرشی، پروانه حدادی، بهناز جعفری، زینب سام دلیری

مقالات پوستر

نویسندگان	عنوان (پرستاری و فوریت ها)	کد مقاله
سیده کبری میراحمدی، بدری فرهند، فاطمه رجبی، سمیه منصور دهقان، ندا سلطان نژاد	تأثیر جابجایی صحیح مصدوم در باز توانی	P-10-38
سیده هانیه دهقان منشادی، ژیلا کاظمی، مهسا نقوی، ساناز ترکاشوند، زهرا عابدی، فاطمه کرمی، لیلا پیرهادی	توجه به تاربخچه بیماران با AV Block	P-10-39
سیده هانیه دهقان منشادی، سمیه خمیس آبادی، فاطمه احمدی، زینب فیروزبخت، مژده راهی، فرانک ناصری	ترومبوسیتونی به دنبال تزریق واکسن کرونا	P-10-40
سیده هانیه دهقان منشادی، ژیلا کاظمی، سمیه اصانلو، ثریا محسنی غریب دوستی، مریم حسنی، سارا ارمندپیشه، حامد طلاکوب	بیمار با ریتم VT و همودینامیک پایدار	P-10-41
سیما حسن پورباقری، یلدا کاویانی	هیرشپرونک در نوزادان و علائم و درمان آن	P-10-42
شیما آقایی، یاسمن طاهریان، فاطمه همتی، پرپسا گاردری، اعظم عابدی	گزیدگی با عروس دریایی	P-10-43
صاحبه اکبری، آرزو مصلحی، سمیرا متین نژاد، نرگس تقی پور، اعظم عابدی	فشار خون بالا و خونریزی مغزی	P-10-44
صاحبه اکبری، نداباقری، زهرا مدنی، گلناز نعمتی، پرپسا حیدری	مرگ بدنبال مسمومیت با قرص برنج	P-10-45
صدف صفی خانی، مریم بابایی، اعظم عابدی، نرگس تقی پور، مهشاد موثقی	یک مورد مرگ ناشی از عدم درمان کامل COP	P-10-46

مقالات پوستر

کد مقاله	عنوان (پرستاری و فوریت ها)	نویسندگان
P-10-47	یک مورد سکنه قلبی با شکایت دندان درد	طاهره فلاح نژاد
P-10-48	هموفیلی اکتسابی به دنبال خونریزی پس از سزارین	طیبه هاشمی، ندا سلطان نژاد، فاطمه دودانگه
P-10-49	سندرم آنتی فسفولیپید در مادر باردار	فاطمه برقی، سمیه قرقچیان، زینب براتی، زهرا پیرهادی، قمر موسوی جزایری
P-10-50	دیسترس شدید تنفسی به دنبال آترزی دو طرفه کوان	نوشین محبی، زینب براتی، فاطمه برقی، آیدا بخشی
P-10-51	اهمیت آموزش های حین ترخیص به بیمار ارتوپدی	فاطمه پژومان، امیرحسین موسوی، آمنه الگرتین، هلن مجنونیان
P-10-52	بارداری و سندرم کارپال تونل	فاطمه رجبی، طاهره صائبی، پروانه حدادی، ملیحه جهانپور، زینب سام دلیری
P-10-53	بیماری هیرشپرگ در نوزاد و مراقبت های پرستاری آن	فاطمه رضایی، مریم محمدی
P-10-54	نوزاد مبتلا به آنومالی ابشتین	فاطمه رضایی، مریم محمدی
P-10-55	شکم حاد	فاطمه کریمی، مریم آژیده
P-10-56	ترباژ و معاینات بالینی صحیح و به موقع در بیماران با احتمال خونریزی داخلی	فاطمه گنجی، فاطمه رجبی، پروانه حدادی، مرضیه فمی تفرشی، زهرا پیرهادی

مقالات پوستر

کد مقاله	عنوان (پرستاری و فوریت ها)	نویسندگان
P-10-57	تزریق بن گرافت تاریخ انقضاء گذشته	فروغ میرسلیمی، محمد حسایی، آزاده میرزازاده اسکویی
P-10-58	عوارض قلبی عروقی و HTN در پرستاران شیفتی	قمر موسوی جزایری، بهناز جعفری، سمیه قرقچیان، طاهره صائبی، فاطمه رجبی
P-10-59	هیستریکتومی به دنبال خونریزی شدید پس از زایمان	لیلا چوبدار خوشخوی، سعیده سیاری، ساغر گودرزی، بدری فرهنگ، مینو رعیتی، هدی سعیدی کیا
P-10-60	ارجاع بیمار توسط فوریت های پزشکی با علائم نورولوژی	ماندانا نیکو، نرگس تقی پور، سارا شوندی
P-10-61	سوختگی به دنبال استعمال دخانیات هنگام اکسیژن تراپی	محمد مرشدزاده، عاطفه نصیری، نسیم نظامی، ملیحه فتح بیاتی
P-10-62	آمبولی ریه	مریم آژیده، فاطمه کریمی
P-10-63	مراقبتهای پرستاری پیس میکر در زنان باردار	مریم آهنگر بناد کوکی، زهرا مالمیر، زهرا پیرهادی، ملیحه جهانیپور، مرضیه فمی تفرشی
P-10-64	ترومبوسیتوپنی مادرزادی و نوزاد مبتلا	مریم محمدی، فاطمه رضایی
P-10-65	آسیب شبکه بازو یا فلج زایمانی ارب کامل حین تولد	مریم محمدی، فاطمه رضایی
P-10-66	اهمیت آموزش مراقبتهای فشارخون بالا و برادیکاردی در زنان باردار و پیشگیری از عوارض مادری و جنینی	معصومه آقایی، طاهره صائبی، فاطمه گنجی، آیدا بخشی، زهره شجایی

مقالات پوستر

کد مقاله	عنوان (پرستاری و فوریت ها)	نویسندگان
P-10-67	ویروس HTLV-I	معصومه بابایی، پریسا اسماعیل زاده، مهناز نوری، حمیده ایمانی، سمیه قاسمی
P-10-68	بیماری SIADH	معصومه بابایی، پریسا اسماعیل زاده، سمیه قاسمی، طیبه گودینی، نفیسه بصیری
P-10-69	چالش های تشخیص آمبولی ریه در اورژانس	معصومه بابایی، علیرضا دهقان نیری، فاطمه بیات، حمید جعفری زاده، سمیه قاسمی
P-10-70	هوچکین در زنان باردار	ملیحه جهانپور، طاهره صائبی، زینب براتی، نوشین محبی، فاطمه برقی
P-10-71	پارگی حالب	مهرنوش کاکاوند، فریبا کمالی، ساغر گودرزی
P-10-72	خونریزی پس از سزارین بدلیل بقایای جفت	مهرنوش کاکاوند، فریبا کمالی، ساغر گودرزی
P-10-73	آمپیم لکوله	مهشاد موثقی، مریم بابایی، اعظم عابدی، نرگس تقی پور، فاطمه پیرزاده
P-10-74	گزارش یک مورد پنوموتراکس به دنبال برونکوسکوپی	مهشید اکبری، مینا ابوالفضلی
P-10-75	خونریزی مغزی به دنبال مصرف قرص سیلدنافیل	مهشید اکبری، مینا ابوالفضلی
P-10-76	گزارش یک مورد لوپوس	نازنین آلبرکرد، ملیحه فتح بیاتی، زهره موسی آبادی، نرگس تقی پور، اعظم عابدی

مقالات پوستر

کد مقاله	عنوان (پرستاری و فوریت ها)	نویسندگان
P-10-77	سکته قلبی و سکته مغزی	ندا باقری، صاحبه اکبری، سمیه رحمتی، گلناز نعمتی، ملینا باشی
P-10-78	خونریزی پس از عمل جراحی آناستوموز روده ها	ندا سلطان نژاد، طیبیه هاشمی، لیلا چوبدار خوشخوی، پرهام خوشدانی فراهانی
P-10-79	آمبولی بعد از جراحی	نرگس تقی پور، سارا شوندی، ماندانا نیکو
P-10-80	سکته مغزی به دنبال کرونا	نرگس تقی پور، فاطمه پیرزاده، اعظم عابدی، مهشاد موثقی
P-10-81	سندرم نورلیپتیک بدخیم با تشخیص و درمان به موقع	نرگس سیفی، محمدحسین پاک نژاد، فاطمه رشیدی طاشکویی، زهرا فرقانی، شکیلا حشمدار
P-10-82	اهمیت آموزش پرستاری در ارتباط با مراقبت در منزل	نرگس سیفی، حمید جعفری زاده، زهره خرسند، بهناز انوشه پور، محمدحسین میرزایی
P-10-83	پنوموتوراکس در بیمار مشکوک به کووید ۱۹	یاسمن رضایی، مریم بابایی، اعظم عابدی، نرگس تقی پور، مهشاد موثقی
P-10-84	سکته مغزی ایسکمیک با سم بوتولیسیم	یاسمن طاهریان، اعظم عابدی، فاطمه همتی، پریسا گاردری، شیما آقایی
P-10-85	سکته مغزی ایسکمیک با داروهای اعصاب	یاسمن طاهریان، اعظم عابدی، فاطمه همتی، پریسا گاردری، شیما آقایی
P-10-86	نبود علائم تیپیکال قلبی در بیماران دیابتیک	امیرحسین فتحی، یزدان محسن زاده، زهرا ندری، محمود قیطولی، حامدملکی

مقالات پوستر

کد مقاله	عنوان (پرستاری و فوریت ها)	نویسندگان
P-10-87	بیماری استئوپتروزیس یا استخوان نرمی در کودکان	یلدا کاویانی، سیما حسن پورباقری
P-10-88	هایپرناترمی و دهیدراتاسیون در نوزاد به دنبال مصرف خودسرانه داروهای گیاهی جهت درمان زردی نوزاد	یلدا کاویانی، سیما حسن پورباقری
P-10-89	مدل سازگاری روی در بیمار مبتلا به سرطان کلیه	علی جمال محمدی
P-10-90	اهمیت و ضرورت گذراندن دوره PHCLS (مدیریت بیماران قلبی در اورژانس پیش بیمارستانی)	یزدان محسن زاده، واحد مصطفوی، زهرا اسکندری، زویا هادی نژاد، امیرحسین فتحی
P-10-91	ارتقاء سطح آگاهی و عملکرد پرسنل از اخذ شرح حال مناسب از بیماران	ماه رخ جعفری گریزی
P-10-92	سقوط از تخت	سمانه فانی طیبی، ماه رخ جعفری گریزی، شهربانو دلشاد لنگرودی، مریم رهبرنیا
P-10-93	اهمیت توجه به شکستگی های فمور در موبیل تروما	طاهره فلاح نژاد، خدیجه الوندی، زهرا بهرامی دوتپه سفلی، زهرا محمدی
P-10-94	بررسی و درمان ضایعه MUSCLE BRIDGE در بیماری با تشخیص PPCI	فردین محمدی خوشرو نوبیجاری، سپیده علیمردانی، زهرا نوروزی، لیلا پورمحمدیان، مسلم بیات
P-10-95	آنژیوپلاستی عروق LEFT MAIN بصورت اورژانسی در بیمار STEMI	لیلا پورمحمدیان، فردین محمدی خوشرو نوبیجاری، سپیده علیمردانی، زهرا نوروزی
کد مقاله	عنوان (علوم پایه و داروسازی، دندانپزشکی، پوست، سایر)	نویسندگان
P-11-01	گزارش یک مورد القای سرما دردی بر تغییر پذیری ضربانات قلبی انسان عادی	رهام مظلوم، غلامرضا بیات، شهروز یزدانی، آزاده خلیلی، مرجان حسینی

مقالات پوستر

نویسندگان	عنوان (علوم پایه و داروسازی، دندانپزشکی، پوست، سایر)	کد مقاله
آتنا شیرزاد، مریم سید مجیدی	سنگ غده بزاقی فرعی در لب بالا: گزارش مورد	P-11-02
مهرسا پاریاب	استئوپتروزیس جنینی: گزارش یک مورد و درمان دندانپزشکی	P-11-03
پونم زارع، محمدعلی زارع	اهمیت وجود متخصص گفتاردرمانی در بخش مراقبت های ویژه نوزادان بیمارستان ها: گزارشی از یک خطای بالینی	P-11-04
Akiye Ganjei, Mohammad Yazdanpanah, Rahem Rahmati, Fatemeh Zari Meidani, Azam Mosavi	COVID-19 vaccination and alopecia areata: a case report and literature review	P-11-05
غلامرضا بیات، رهام مظلوم، آزاده خلیلی، شهرزاد یزدانی، سجاد پشوتن شایسته	گزارش موردی اثر تاریکی و روشنایی در روز بر تغییرات دینامیکی ضربانات قلبی انسان فیزیولوژیک	P-11-06
فاطمه نجاتی	گزارش یک مورد دستیابی به تغذیه دهانی مستقل در نوزاد نارس با سن جنینی ۲۵ هفته، با انجام مداخلات گفتاردرمانی	P-11-07
فاطمه نجاتی	گزارش یک مورد مداخله حسی حرکتی توسط گفتاردرمانگر و مادر نوزاد نارس بستری در بخش مراقبت ویژه نوزادان	P-11-08
کتایون کاتبی، مریم حسین پور سرمدی، فرزانه پاکدل	سندرم ایلس ون کروولد: گزارش مورد از دیدگاه دندانپزشکی	P-11-09





دانشگاه علوم پزشکی و خدمات بهداشتی درمانی اهواز



سازمان نظام پرستاری اهواز



abidi

SINCE 1946



eer.abzums@gmail.com

https://rerdu.abzums.ac.ir



026-34552001-3 (477)

CCR2023